犬の胃幽門部腫瘍2例

鈴木　馨　紺野克彦　丸尾幸嗣　早崎峯夫

東京農工大学農学部（府中市幸町3-5-8，〒183）

（平成4年11月11日受付・平成5年2月19日受理）

Two Cases of Canine Pyloric Tumor

Kaoru Suzuki, Katsuhiko Konno, Kohji Maruo and Mineo Hayasaki
Faculty of Agriculture, Tokyo University of Agriculture and Technology,
Fuchu-shi, Tokyo 183, Japan

SUMMARY

An 8-year-old female Yorkshire terrier (Case 1) and a 14-year-old female Shetland sheepdog (Case 2) were admitted to the authors' Veterinary Clinic because of persistent vomiting after food intake. Both animals became weak after being treated conservatively without response. In both cases, pyloric stenosis was suspected by contrast radiography, and exploratory laparotomy was performed. In Case 1, the pyloric lumen was narrowed with cauliflower-like tissue. In Case 2, a globe-shaped swelling was observed on the serosa side. It was felt that these abnormal structures were tumors and the cause of the pyloric stenosis. From histopathological examination of the biopsytissue, the lesions of Cases 1 and 2 were diagnosed as adenocarcinoma and lymphosarcoma, respectively. Canine gastric tumors are rare and the noticeable symptoms are not characteristic. Thus, it is difficult to detect these conditions at an early stage. However, it suggests that cases of chronic voimting in older dogs should be carefully investigated for gastric tumors.

——**Key Words**：dog, gastric tumor, pyloric stenosis.

J. Jpn. Vet. Med. Assoc., 46, 492～494 (1993)

要　　約

8歳齢の雌ヨークシャテリア（症例1）および14歳齢の雌シェトランドシープドッグ（症例2）が，いずれも頑固な食餌後の嘔吐を主訴として来院した．どちらも経過は消耗性で，保存療法によって好転しなかった．2症例ともX線造影で幽門狭窄が疑われ試験開腹術を実施した．症例1では幽門部管腔内にカリフラワー状の組織が増生し，症例2では漿膜面に球形腫瘤が認められた．これらの異常構造物はいずれも腫瘍性病変と思われ，幽門部通過障害の原因と考えられた．生検による病理診断により，症例1は腺癌，症例2はリンパ肉腫と診断した．犬の胃腫瘍はまれであり症状に特徴を欠くことなどから，早期発見は困難だが，高齢犬の頑固な嘔吐では本疾患も疑って精査すべきと考えられた．

——**キーワード**：犬，胃腫瘍，幽門狭窄．

日獣会誌　46，492～494（1993）

犬の胃腫瘍はまれな疾患とされている[7]が，著者らは最近，頑固な嘔吐を主訴とする犬2例に対しX線造影により幽門狭窄を疑い，試験開腹術によって通過障害部に腫瘍性の病変を認めた．

症　例　1

ヨークシャテリア，雌，8歳，体重1.2kg．

病　歴：上診の約1カ月前より，1日2回食後5～6時間で必ず嘔吐するようになった．A動物病院にて輸液等の治療を受けたが回復せず，転院先のB病院で本学家畜病院でのX線診断を勧められた．

現　症：排尿はあるが，排便はほとんど認められない．元気消沈し脱水症状が著しい．体温37.9℃，脈拍180回／分．X線造影では造影剤投与後30分の時点で完全な胃内停滞の所見が認められた（図1-1）．

手術までの経過：上診2日後に試験開腹術を予定し，上診日はX線写真撮影の後，強心剤・強肝剤を加えて補液した．翌日血液検査を行ったところ，白血球増多（$252\times10^2/\mu l$）と軽度の貧血（Hb:10g/dl）が認められた．脱水症状は相変わらず著しく，これを補正することとし，乳酸加リンゲル液・5%ブドウ糖液・ビタミン剤・強肝剤を点滴静注し，抗生物質を筋肉内投与した．

開腹手術時の所見：術前より輸液および抗生物質等の投与を行い，型のごとくに正中切開で開腹したところ，胃幽門部から十二指腸にかけて組織が全体的に硬結しもろく，さらに十二指腸起始部漿膜面に栗粒大の小結節が数個集合して認められた．胃底部切開による幽門内腔所見は，粘膜面にカリフラワー状の組織が増生して管腔が

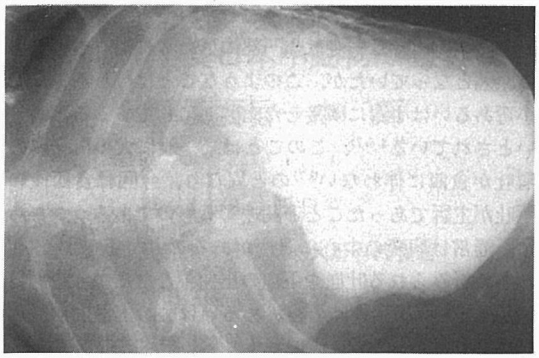

図1-1　症例1のX線造影像（造影剤は完全に胃内に停滞している）

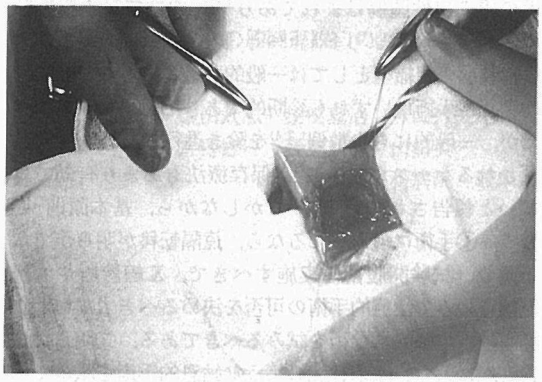

図1-2　症例1の開腹所見（カリフラワー状の組織により，幽門内腔が狭窄している）

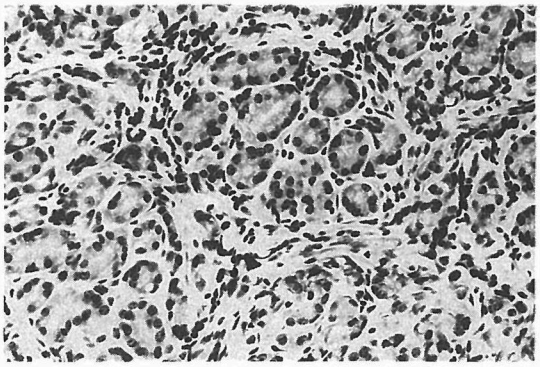

図1-3　症例1の病理組織像（小型の不規則な腺構造が認められる．腺癌．HE染色．強拡大）

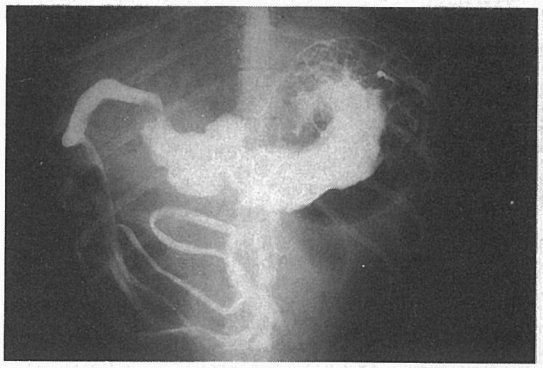

図2-1　症例2のX線造影像（幽門部とその後方に通過障害を示唆する所見が認められる）

非常に狭く，癌腫と予想された（図1-2）．また，肝臓は黄色を帯び表面全体に小白斑が存在し，転移所見と考えられた．以上の所見から手術の続行を断念し，病変組織を一部採取して型どおり縫合，閉腹した．

転　　帰：飼主の希望により覚醒前に安楽死させた．

病 理 診 断：小型の不規則な腺構造がみられ，腺癌と診断された（図1-3）．

症　例　2

シェトランドシープドック，雌，14歳，体重9.8kg．

病　　歴：上診の約2か月前に嘔吐を主訴としてC動物病院に受診，子宮蓄膿症と診断され手術を受けた．その後しばらくして再び食後嘔吐するようになったのでD院に転院したが好転せず，本学家畜病院に来院した．

現　　症：食欲・元気・排便・排尿ともに正常とのことだが，結膜の色調から貧血が示唆された．体温39.3℃，脈拍210回/分．血液検査では白血球の増多（300×$10^2/\mu l$）と軽度の貧血（Hb：11.3g/dl）が認められた．

手術までの経過：上診から2週間，制吐剤（メトクロプラミド，オキセサゼイン）の投与と軟餌・流動食を分割して減量投与を指示したが改善せず，X線造影を行った．胃幽門部とその後方4〜5cmにかけて通過障害が示唆される所見を得たが，確定は困難であった（図2-1）．その後20日間にわたり栄養剤を加えた点滴注射，消化管機能改善剤（ドンペリドン）の投与等の保存療法を行ったが，一時的に小康状態を認めるのみで全体として悪化に向かっている様子であった．手術の危険度は高いと判断されたが飼主の希望もあり試験開腹術に踏み切った．

開腹手術時の所見：術前より輸液および抗生物質等の投与を行い正中切開により開腹したが，白線部への大網・脂肪組織の癒着が顕著であった．肝臓は帯黄色で，他の腹腔内臓器も退色し，さらに大網・腸間膜・子宮広間膜・胃腸・脾臓・腎臓・膀胱の互いの癒着が著明であった．特に，胃小弯部と左側腎周囲脂肪が強固に癒着し，そのために胃が頭側に牽引されていた．また，胃幽門部漿膜面に直径約3cmの球形腫瘤があり（図2-2），膵臓の一部と癒着が認められた．幽門部管腔内には外部からの触診上異物形成は認められなかったが，胃が頭側に牽引されていることと腫瘤の圧迫により通過障害があるものと推測された．以上のような所見と出血が止まりにくいことから，手術の続行を断念し，腫瘤のニードルバイオプシーをして閉腹した．

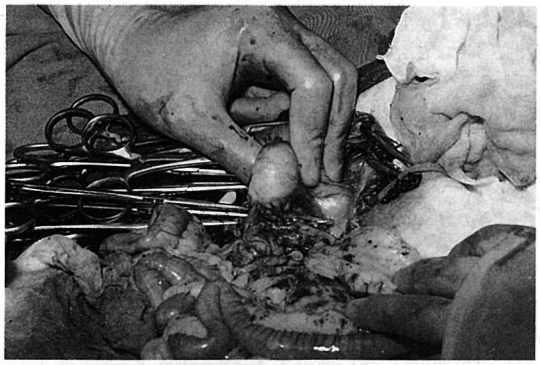

図2-2　症例2の開腹所見（幽門部漿膜面に球形腫瘤が認められる）

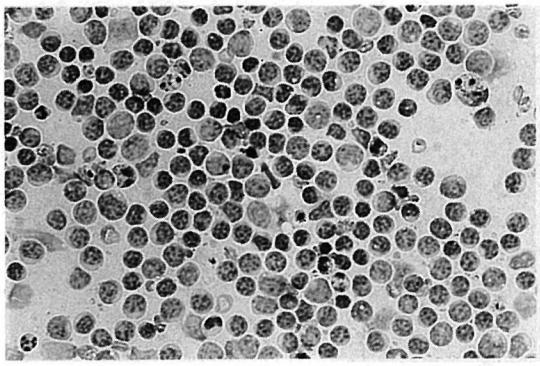

図2-3　症例2の病理組織像（異型性の強い大型リンパ球が主体である．リンパ肉腫，HE染色．強拡大）

転　　帰：手術後一旦覚醒したが，まもなく死亡した．

病 理 診 断：異型性の強い大型リンパ球が主体であり，リンパ肉腫と診断された（図2-3）．

考　　察

犬の胃腫瘍は珍しい疾患であり，犬の全腫瘍の1%以下とされている[7]．長年にわたる多数の剖検[3]によっても，発見される率が極めて低いことから，犬の胃は人と異なり腫瘍の好発部位ではない．しかしながら，多発疾病でないという固定観念と臨床上確定診断の難しさが，結果的にさらに発見を少なくしている可能性もある．

犬の胃腫瘍の臨床症状は漠然として特異性を欠いており，嘔吐，食欲不振，体重減少を主とし，ときに吐血や下血を伴う[1,2,4-7]．したがって通常，X線診断，内視鏡検査，試験開腹術等による確認が必要になる[1,2,4-7]．今回の2症例でも主訴は嘔吐であり，X線造影を経て試験開腹術に至るまで確定診断は困難であった．また，われわれが診察するまでの期間が1あるいは2カ月であったが，この点については海外の大学病院での上診例[1,2,4-6]でも数週間から数カ月，1年を越えるものもあり，犬の胃腫瘍の早期発見の難しさが推察される．

今回の症例では病変は幽門部に認められ幽門通過障害の原因となっていたが，このようなことはむしろ少なく，小弯あるいは小弯に隣接した幽門部に発生することが多いとされている[3,6,7]．このことは，一般に犬の胃腫瘍の嘔吐が食餌に伴わない[6,7]のと異なり，今回は食餌後の嘔吐が主訴であったことと関連するものであろう．さらに，通常は病変の中心に潰瘍があることが多く[1-6]，これが時折みられる吐血や下血の出血源となるが，今回は2症例とも開腹手術時の視診あるいは触診上潰瘍形成は認められなかった．このことも，今回吐血や下血がみられなかったことを裏付けるものであろう．病理組織学的には1つが腺癌，もう1つがリンパ肉腫と診断された．犬の胃の良性腫瘍はまれであり[3,7]，悪性では上皮性腫瘍が間葉性腫瘍より多い[3,5-7]．腺癌やリンパ肉腫は犬の胃腫瘍の組織型としては一般的なものである[3,5,6]．

今回，手術はいずれも診断的であり治療に至らなかったが，一般的にも少数例[1,2,4]を除き進行性で診断後安楽死されるケースが多く[5-7]，保存療法もあまり有効ではないと報告されている[6]．しかしながら，基本原則[7]として，①手術に耐えられるなら，遠隔転移が明らかでない限り，試験開腹術を実施すべきで，X線診断や内視鏡検査のみで治療的手術の可否を決めるべきでない．②開腹時，治療的切除術を試みるべきである．③明らかな適応例に限り，閉塞軽減のような姑息的手術を試みるべきである，とされている．

犬は元来嘔吐しやすいので，この病気の主訴である嘔吐から飼主が異常に気付くのは遅くなりがちである．また，早期病変では他覚症状がないので，予後不良の進行性疾患として発見される結果となる．しかし，高齢犬の頑固な嘔吐では本疾患も疑って精査すべきであり，著者らも今後の診療の教訓にしたいと考えている．

引 用 文 献

1) Brunnert SR, Dee LA, Herron AJ et al : J Am Vet Med Assoc, 200, 1501-1502 (1992)
2) Dorn AS, Anderson NV, Guffy MM et al : J Small Anim Pract, 17, 109-117 (1976)
3) Krauser K : Berl Münch Tierärztl Wschr, 98, 48-53 (1985)
4) Olivieri M, Gosselin V, Sauvageau R : J Am Anim Hosp Assoc, 20, 78-82 (1984)
5) Sautter JH, Hanlon GF : J Am Vet Med Assoc, 166, 691-696 (1975)
6) Sullivan M, Lee R, Fisher EW et al : Vet Rec, 24, 79-83 (1987)
7) Theilen GH, Madewell BR：獣医臨床腫瘍学，大橋文人訳，竹内　啓監訳，347-349，学窓社，東京（1985）