

東京の犬および猫における胃虫, *Physaloptera praeputialis* の感染について

早崎 峯夫* 大石 勇* 宗 像 彰†

(昭和57年8月11日 受領)

Key words: *Physaloptera praeputialis*, stomach worm, dog and cat, Tokyo, Japan

緒 言

わが国における *Physaloptera* 属胃虫についての報告は少なく、東京地区(大越・薄井, 1963; 田中ら, 1971; 大石・久米, 1974)と関西地区(串田ら, 1965; 高田ら, 1976)の、いずれも猫から検出されたものである。しかし、種が同定されたのは、*P. praeputialis* を検出した大石・久米(1974)の報告のみで、他はいずれも、種の決定までにはいたっていない。また、本属胃虫の発生率は、猫に0.3~5.0%(串田ら, 1965; 田中ら, 1971; 大石・久米, 1974; 高田ら, 1976)と比較的低率であることが知られているものの、わが国における胃虫の流行の実態調査は上記地域に限られており、未だ明確に把握されていない。

今回、東京都内で飼育されている猫2頭および犬1頭から吐出された虫体について形態学的検討を行なった結果、ともに、*P. praeputialis* と同定された。わが国から本種胃虫が検出された報告は、本論文が猫では第2報、犬では第1報である。併せて、臨床所見、駆虫成績および発生率調査成績についても報告する。

材料と方法

猫から検出された胃虫は、東京都練馬区に飼育されている症例猫1(雑種, 雌, 1歳, 体重3kg)が、昭和53年11月13日に9匹, 同月16日に2匹, および昭和54年2月20日に14匹を吐出した計25匹(雄虫5, 雌虫20)と、東京都杉並区に飼育されている症例猫2(雑種, 雌, 6カ月齢, 体重2kg)が、昭和56年3月2日に10匹, 同月15日に1匹, 5月14日に3匹を吐出した計14匹(雄虫1, 雌虫10, 性別不詳3)である。

* 東京農工大学農学部家畜内科学教室

† ムナカタ動物病院

犬から検出された胃虫は、東京都練馬区に飼育されている症例犬(ケアンテリア, 雄, 3カ月齢, 体重2.5kg)が、昭和54年11月9日に3匹, 同月17日に2匹を吐出した計5匹(雄虫2, 雌虫3)である。

糞便内虫卵検査は、大島ら(1965)の Tween 80クエン酸緩衝液による遠心沈殿集卵法により、糞便1gについて行なった。

本胃虫の駆虫は、リン酸ピペラジン剤(ピ剤)104mgあるいは208mg/kgの1回経口投与、あるいはパーベンダゾール剤(パ剤)30mg/kg/日の2日ないし3日連続経口投与により行なった。

胃虫の発生率調査は、杉並区、練馬区およびその周辺に飼育されているもののうち、無作為に抽出した猫25頭(年齢4カ月~10歳, 雄12, 雌13)と犬32頭(年齢4カ月~10歳, 雄19, 雌13)について、糞便内虫卵検査により行なった。

成 績

形態学的検討: 吐物中より回収された虫体は、生理食塩液で洗浄後、5%ホルマリン液中に保存した。虫体の形態学的検討は、これら保存虫体をラクトフェノール液にて透明化して行なった。しかし、猫1では、一部の虫体が損傷していたため、損傷のなかつた18匹(雄虫5, 雌虫13)について計測した。同様に、猫2においても損傷なく回収できたのは7匹(雌)であつたが、ホルマリン液中にて極端なラセン状を呈したため細部の計測が困難であり、形態学的検討ならびに体長、体幅の計測のみにとどめた。犬から得られた虫体は5匹(雄2, 雌3)について計測した。

猫および犬から得られた虫体は、形態学的に酷似していた。すなわち、体長は短く、円柱形で、体表はルーズなクチクラで覆われ、クチクラの前端はカラー状を呈し

ており、表面には transverse striation が認められた。口唇は大きく、先端に1個の外歯と3分岐の内歯が、ほぼ同高でみられ、口唇基部には、各々1対の乳頭が認められた。神経輪は食道を囲んで位置した。食道は長く、筋部と腺部に分かれており、頸部乳頭は、排泄孔のやや前方に位置した。

雌虫では、陰門は体の前半にあり、わずかに丘状に盛り上り、陰門部はキチン質様のリングで囲まれていた。虫卵は、egg chamber 内に充満し、陰門へと連つていた。子宮は2分岐の複子宮構造を呈し、Ortlepp (1922) の分類に従えばB型であつた。尾部は、雄虫、雌虫ともにクチクラが包皮状に反転して尾端を覆つていた。尾端は雌虫では円錐状を呈し、雄虫では腹側に屈曲していった。

雄虫の尾端の腹面には、多数の顆粒状構造物が配列してみられ、尾翼は大きく、4対の太い有柄乳頭により支えられていて、有柄乳頭は、総排泄腔を囲んで、総排泄腔前に2対、総排泄腔後に2対あつた。また総排泄腔の直前には、3個の乳頭が横一列に並んで位置し、中央の1個は、他よりも大きい。総排泄腔後には5対の乳頭がみられ、第1、第2および第3対は総排泄腔直後に位置し、第4および第5対はそれぞれ離れ、総排泄腔から尾端までの距離を、およそ3等分する位置にあつた。虫卵は卵円形で、卵殻は無色を呈し、滑らかで厚く、卵内に仔虫を形成していた。以上の形態学的特徴的所見は Figs. 1-12 に示した。

胃虫の平均体長および体幅は、猫1からの虫体では雄虫が28mm, 1.4mm, 雌虫が31mm, 1.7mm であり、猫2からのものでは雌虫が29mm, 1.2mm であつた。犬からの虫体では雄虫が21mm, 1mm, 雌虫が29mm, 1.3mm であつた。その他の形態学的計測値は Table 1 に示した。虫卵は陰門部付近の虫卵について計測した。

以上の形態学的所見から、本胃虫は *Physaloptera praeputialis* von Linstow, 1889 と同定した。

臨床所見と駆虫成績：猫1では、虫体吐出ごとにパ剤による駆虫を試みた。本症例を観察中に3回の糞便検査を行なつたが猫回虫卵のみ検出され、胃虫卵は検出されなかつた。しかし、第3回の虫体吐出後13日の糞便検査で胃虫卵が検出されたため、パ剤は無効と判断して、駆虫剤をパ剤に切り替えた。パ剤投与1週間後の糞便検査では、虫卵陰性であつたが、駆虫剤投与後の虫体排出の有無については、放し飼いのため不明であつた。また観察期間中、虫体吐出を認めた嘔吐を除いて、一般臨床所見に著変は認められなかつた。

猫2は、第1回虫体吐出後、パ剤を投与したところ、数日で下痢、嘔吐がみられ、糞便中および吐物中に胃虫排出(虫数不詳)が認められた。しかし、10日後の糞便検査にて胃虫卵陽性であつたため、再びパ剤を投与したところ2日後に第2回の虫体吐出がみられた。さらに10日後の糞便検査でも胃虫卵陽性であつた。本症例は、その後50日を経て、第3回の虫体吐出がみられたが、駆虫剤を投与せず観察することとした。本症例もまた、虫体吐出を除いて、一般臨床所見に著変は認められなかつた。

症例犬は、2回の虫体吐出ごとにパ剤を投与したが、駆虫後の虫体排出については、猫1と同様に不明であるとともに、それぞれの駆虫後の糞便検査においても虫卵は検出されなかつた。また、本症例も嘔吐以外に一般臨床所見に著変は認められなかつた。

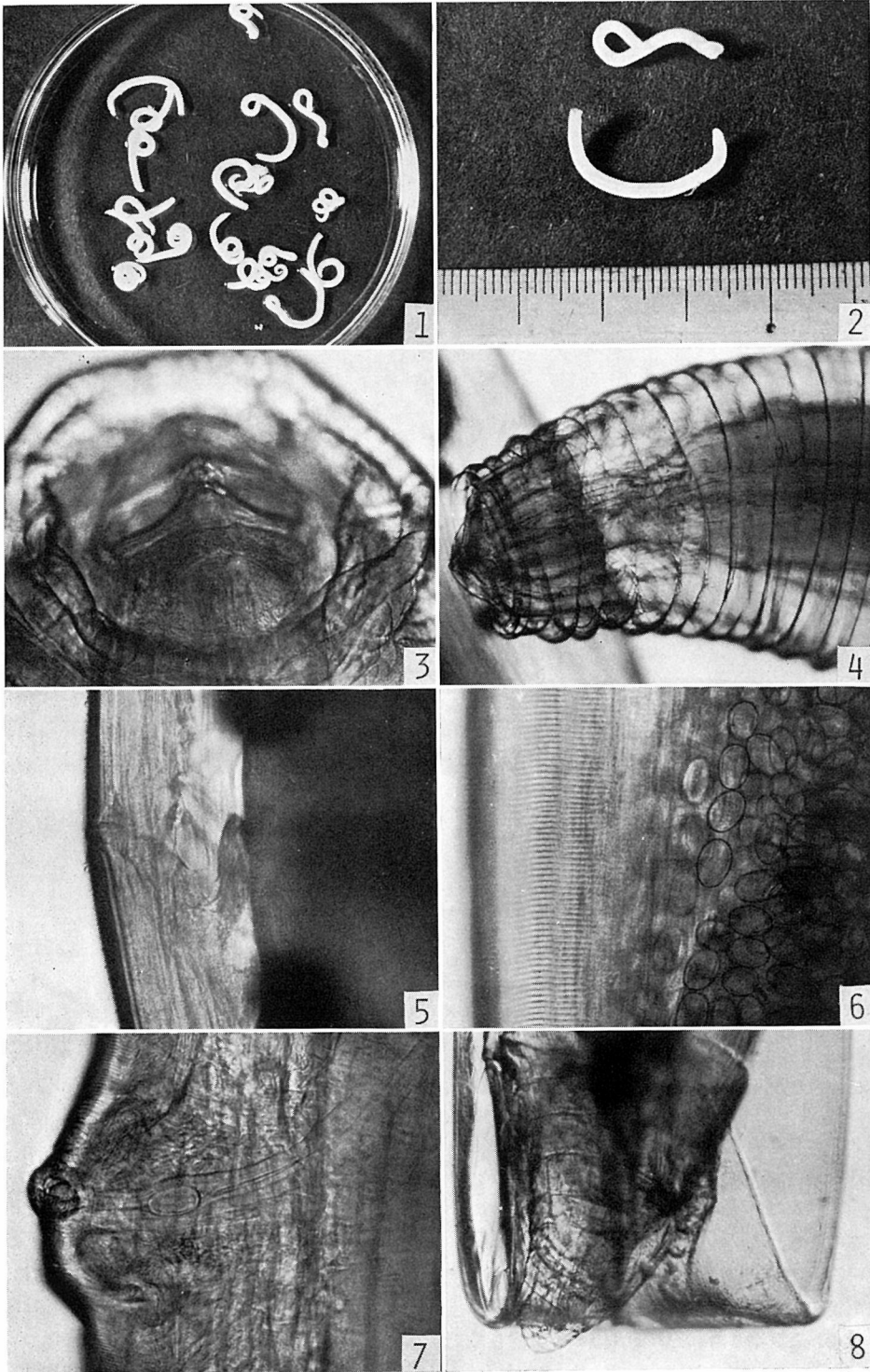
なお、全症例のその後の遠隔成績では、昭和57年7月現在においても、胃虫の吐出ならびに糞便内胃虫卵は認められていない。

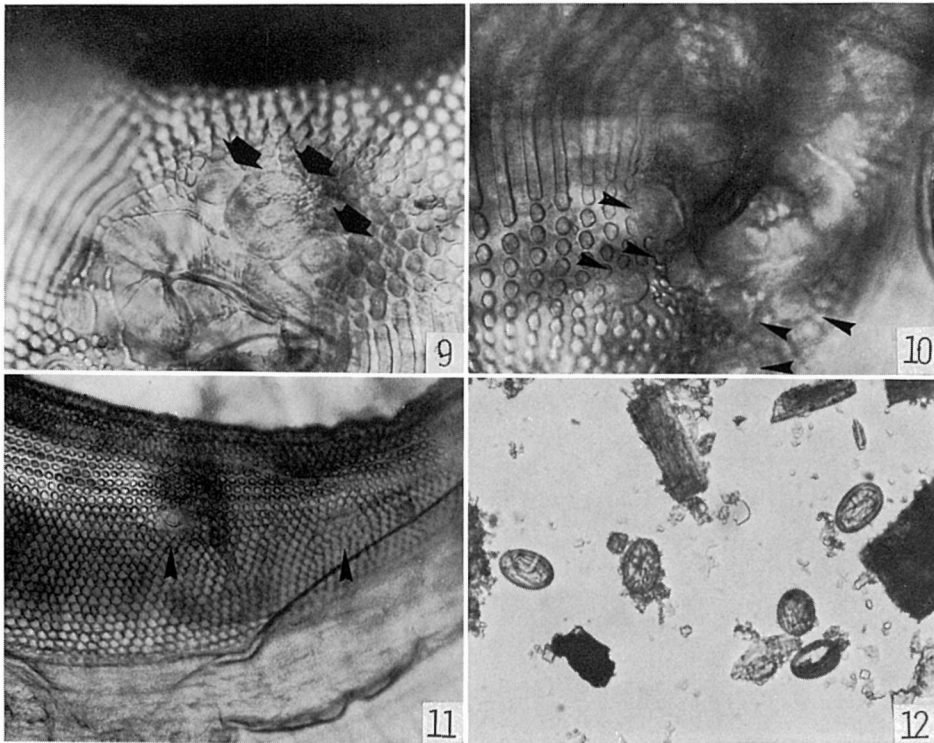
発生率調査成績：糞便検査の結果、被検猫25頭、犬32頭ともに、胃虫卵は検出されず、猫の12%に猫回虫卵、鉤虫卵およびオーシストが検出され、犬の28%に犬回虫卵、犬小回虫卵、犬鉤虫卵および犬鞭虫卵が検出された。

考 察

猫科動物より検出された *Physaloptera* 属は15種があり、飼猫からは *P. brevispiculum*, *P. fuelleborni* (Syn. *P. brevispiculum*), *P. canis*, *P. felidis*, *P. gemina*, *P. pacitae*, *P. praeputialis*, *P. pseudopraeputialis* そして *P. rara*, 飼猫以外からは *P. anomala*, *P. digitata* (Syn. *P. terdentata*), *P. malayensis* (Syn. *P. brevispiculum*), *P. masoodi*, *P. terdentata* そして *P. vandenbrandeni* などがある。一方、犬科動物より検出された本属は11種があり、飼犬からは *P. canis*, *P. felidis*, *P. praeputialis* そして *P. rara*, 飼犬以外からは *P. cerdocyona*, *P. cesticillata*, *P. gemina*, *P. papilloradiata*, *P. pseudopraeputialis*, *P. sibirica* そして *P. vulpineus* がある (Ortlepp, 1922; Yamaguti, 1961; Lapage, 1965; Gupta and Pande, 1970; Olsen, 1974)。したがって飼猫、飼犬の双方から検出されたものは、*P. canis*, *P. felidis*, *P. praeputialis* そして *P. rara* の4種である。

上述の20種の本属虫種のうち、今回の検出虫体に認められたいくつかの特徴的形態所見をそなえたもの、すな





Explanation of Figures

- Fig. 1 Adult *Physaloptera praeputialis*.
 Fig. 2 Whole body of a male (upper) and a female (lower).
 Fig. 3 Anterior end of body. Lateral view.
 Fig. 4 Anterior part of body. Lateral view.
 Fig. 5 Excretory pore. Lateral view.
 Fig. 6 Transverse striations and intrauterine eggs.
 Fig. 7 Vulva.
 Fig. 8 Posterior end of a female. Lateral view.
 Fig. 9 Cloaca and three pre-cloacal sessile papillae of a male. ventral view.
 Fig. 10 Three pairs of post-cloacal sessile papillae of a male. Ventral view.
 Fig. 11 Two additional pairs of sessile papillae and longitudinally arranged, rounded wart-like tubercles of the tail of a male. oblique-ventral view.
 Fig. 12 Eggs collected from the feces.

わち包皮様クチクラ鞘構造、陰門部のキチン質様環および複子宮構造を有するものは、*P. praeputialis*, *P. malayensis* および *P. pseudopraeputialis* の3種に限られる。このうち、*P. malayensis* は *P. praeputialis* に良く似ているが、雄虫の尾部腹面の総排泄腔後の無柄乳頭の位置が第1、第2対は無柄乳頭直後に連続しており、第3、第4および第5対はそれぞれ離れて位置していることと、虫卵が $35 \times 28 \sim 32 \mu\text{m}$ と *P. praeputialis* のそれより小形であることなどから、*P. praeputialis*

とは明らかに区別し得る。

また *P. pseudopraeputialis* についても、Yutuc (1953) は、頸部乳頭と排泄孔が同一位置に近接して存在すると記載しているが、*P. praeputialis* のそれは頸部乳頭の約 $100 \mu\text{m}$ 以上後方に排泄孔が位置しており (Ortlepp, 1922; 大石・久米, 1974) 両種は明らかに異なっている。しかも彼は、両種の相違点について、複子宮構造、陰門部のキチン質様環、包皮様クチクラ鞘構造を有する点は一致するが、雄虫の尾部腹面や無柄乳頭の

Table 1 Measurements of stomach worm, *Physaloptera praeputialis* collected from vomituses of two cats and one dog in Tokyo, Japan

Animals	Cat 1		Cat 2*		Dog	
	Male	Female	Female	Male	Male	Female
Sex of worms No. of worms examined (No. of worms detected)	5 (5)	13 (20)	7 (10)	2 (2)		3 (3)
Body length (mm)	28 (25-32) ††	31 (28-34)		21 (19-23)		29 (27-31)
Body width (mm)	1.43 (1.32-1.51)	1.78 (1.45-2.16)	29 (25-35)	1.05 (1.0-1.1)		1.3 (1.2-1.5)
Nerve ring† (mm)	0.47 (0.39-0.62)	0.45 (0.36-0.52)	1.2 (1.0-1.5)	0.19 ††		0.32 ‡
Cervical papillae† (mm)	0.98 (0.85-1.18)	0.64 (0.39-0.99)		0.98 ††		0.98 (0.75-1.14)
Esophagus (mm)	4.50 (4.19-4.90)	4.99 (4.52-5.78)		3.62 (3.34-3.90)		4.69 (4.16-5.31)
muscular portion (mm)	0.64 (0.58-0.71)	0.64 (0.48-1.09)		0.55 (0.52-0.58)		0.58 (0.52-0.67)
glandular portion (mm)	3.86 (3.55-4.32)	4.34 (3.87-4.90)		3.06 (2.75-3.38)		4.11 (3.64-4.64)
Esophagus/body length	1 : 6.3 (1 : 5.7-7.1)	1 : 6.1 (1 : 5.3-7.0)		1 : 5.8 (1.5-7-5.9)		1 : 6.2 (1 : 5.6-6.7)
Excretory pore† (mm)	1.07 (0.92-1.32)	0.78 (0.56-1.18)		0.85 (0.65-1.06)		1.08 (0.91-1.26)
Vulvat (mm)		10.99 (7.91-14.1)				11.8 (10.1-13.8)
Position of vulva‡		1 : 1.8 (1 : 1.1-2.6)				1 : 1.4 (1 : 1.2-1.6)
Tail† (mm)	3.87 (3.55-4.03)	0.65 (0.48-0.93)		1.65 (1.56-1.75)		0.50 (0.45-0.53)
Spicules left (mm)	1.24 (1.06-1.51)			1.00 (0.97-1.04)		
right (mm)	0.73 (0.64-0.80)			0.52 ^A		
Egg length (μm)		44.3 (39.6-46.2)				46.3 (42.1-50.0)
width (μm)		27.2 (26.4-29.0)				30.6 (26.0-39.0)

* : Cat No. 2 additionally vomited four damaged stomach worms (one is male and three are not identified).

† : Distance from anterior end.

‡ : Distance from posterior end.

§ : Distance from vulva to anterior end/distance from vulva to posterior end.

†† : Average (min-max).

‡‡ : Value on one worm.

‡‡‡ : Value on two worms.

配置の点および口部における内歯と外歯の高さが等しいもの、不等のもの、の両者があり不定である点が *P. pseudopraeputialis* が *P. praeputialis* と異なる点であると主張している。しかしながら、*P. praeputialis* の無柄乳頭の配置については、Ortlepp (1922) や大石・久米 (1974) の報告と比較しても *P. praeputialis* のそれに酷似しており、明確な相違点とは考え難い。また、歯の形態に関しても、内歯および外歯が同高であつた場合には、*P. praeputialis* と同定される可能性があり、Yutuc の主張するような、両種間の重要な鑑別点となり得るかどうかが疑問である。むしろ、頸部乳頭と排泄孔の位置が両種間で明らかに異なるにもかかわらず、彼が重要な鑑別点の1つとして指摘していないことは問題であろう。

今回の検出虫体が、犬および猫の吐物中に検出されたことは興味深い。既報の胃虫検出例は、殆んどが剖検した猫の胃内より回収したもの (Yutuc, 1953; Tacal and Corpuz, 1962; 大越・薄井, 1963; 串田ら, 1965; 大石・久米, 1974) であり、吐出例は極めて少ない (Greve, 1980) が、*P. praeputialis* は胃壁に咬着し、時に粘膜上を移動して、広範囲な粘膜に多数の小さな損傷を残し (Lapage, 1965; Soulsby, 1965)、胃粘膜を刺激することから、本症例のように虫体が吐出されてくることは少なくないと考えられる。しかし、本虫の病原性は比較的低く、臨床的变化としては虫体の咬着によるカタル性胃炎や胃潰瘍が知られているが、多くの場合胃障害に基づき、慢性に経過する食欲不振や間欠性の嘔吐などを示すにすぎず (大石, 1979)、今回の症例においても、一般臨床所見には嘔吐を除いて認むべき変化を示さなかつた。

P. praeputialis の感染には、チャパネゴキブリ、コオロギあるいはカマドウマなどの昆虫が中間宿主として介在する (Petri and Ameel, 1950)。本種胃虫は、これら感染中間宿主を実験的に摂取させた猫の体内において131日から156日で成熟虫となる (Olsen, 1974) ことから、わが国では、本種胃虫は、中間宿主の活動時期である夏期から秋期にかけて、感染中間宿主が捕食されて犬や猫に感染し、冬期から春期にかけて成熟虫となり、虫卵が検出されるものと考えられる。既報の検出例において、成虫の多くが冬期に検出されている (大越・薄井, 1963; 大石・久米, 1974) ことは、中間宿主の活動時期との関連によることを示唆するものであり、今回の症例においても、11月 (猫1, 犬) から5月 (猫2) にかけて虫体吐出が認められている。一方、カエル、ヘビ、鳥類、ネズミなどが paratenic host となり、これが捕食

されることで犬や猫に感染することも指摘されている (Olsen, 1974)。

本種胃虫の駆虫薬については、実験感染試験に基づく駆虫効果の判定を行なつた報告はないが、経験的判断に基づき駆虫効果が期待されている薬剤がいくつか報告されており、二硫化炭素 (Ehlers, 1931)、ジエチルカルバマジン、ピ剤、テニウム (Soulsby, 1965)、ジクロロボス (Greve, 1980)、テトラミゾール (大石, 1979) があげられている。しかし、ピ剤については、大越・薄井 (1963) は駆虫効果が認められないと報告しており、著者らの成績でも同様に認められなかつた。本種胃虫の駆虫にパ剤を用いた報告は未だないが、今回の成績では、糞便内への排虫 (猫2) がみられ、また全症例とも嘔吐症状が消失し、虫体吐出が認められなくなつたことから、有効であつたものと考えられる。しかし、駆虫後比較的短期間に、虫体吐出が再び認められることがしばしばあつたことから、1) 駆虫効果はあるが確実でない、2) 幼若虫には無効である、可能性が考えられる。今回の症例では、雌雄両成熟虫の寄生が認められたにもかかわらず、糞便内胃虫卵検査がしばしば陰性であつたが、それは本種胃虫の産卵数は、12時間に4,500個 (Olsen, 1974) と少なく、多産卵性でないため、しばしば検査で見逃し易い (Lindquist, 1980) ことや、駆虫剤による一時的な産卵抑制の可能性も推測される。

糞便内虫卵検査による胃虫の発生率調査成績では、虫卵検出率が犬、猫ともに0%であり、今回の調査地域において、胃虫の流行を証明し得なかつたが、今回の症例は、同一地域で得たものであることから、極めて低率の流行があると考えられる。また、産卵数が少ないことから、今回実施した糞便検査法では false neative となることも推測される。

わが国における胃虫の発生率調査は、猫のみについて剖検調査により行なわれており、*P. praeputialis* の発生率は、東京都府中市とその近辺の地域で4.4% (3/68) (大石・久米, 1974)、また種の同定には至つていないが *Physaloptera* 属胃虫と同定されたものの発生率は、東京都内および近県の地域で5.0% (6/121) (田中ら, 1971)、京都府で0.3% (1/312) (串田ら, 1965)、大阪府およびその近辺で0.5% (1/198) (高田ら, 1976) であり、ともに低率の感染が認められている。猫1頭あたりの検出虫体数は、少数寄生例では1匹 (串田ら, 1965)、多数寄生例では34匹 (大石・久米, 1974) の検出例が知られており、田中ら (1971) も感染猫6頭から計72匹を検出しており、著者らの症例でも猫1で25匹、猫2で14匹、犬で

5匹が検出された。このように、東京、京都および大阪の各地方の胃虫の発生は、低率ながらも1頭あたりの感染虫体数はかなり多い傾向にあった。犬・猫への *P. praeputialis* の感染は、これら動物の昆虫捕獲の習癖の有無と強い関係にあるが、中間宿主となり得る昆虫が、全国に広く分布していることから、今後本胃虫が徐々に蔓延していく可能性は大きいものと考えられる。

結 語

東京都杉並区および練馬区に飼育されている猫2匹(猫1:雑種,雌,1歳,体重3kg;猫2:雑種,雌,6カ月齢,体重2kg)と犬1匹(ケアンテリア,雄,3カ月齢,体重2.5kg)の吐物中から、計44匹の胃虫が検出された。これらの虫体は、形態学的に *Physaloptera praeputialis* von Linstow, 1889と同定された。種が同定されたものとしては、症例犬は、わが国で第1報、症例猫は、第2報である。症例動物の一般臨床所見には、嘔吐を除いて、異常所見は認められなかった。本胃虫の駆虫には、リン酸ピペラジン剤は無効であったが、パーベンダゾール剤は有効であろうと考えられた。同一地域における本胃虫の発生率調査を、糞便内虫卵検査により、25頭の猫と32頭の犬について行なつたが、胃虫卵は全く検出されなかったことから、本胃虫の発生は極めて低率と思われる。

文 献

- Ehlers, G. H. (1931): The anthelmintic treatment of infections of the badger with spirurids (*Physaloptera* sp.). J. Am. Vet. Med. Assoc., 78, N. S. 31, 79-87.
- Greve, J. H. (1980): Clinical forum. Canine Practice, 7, 61.
- Gupta, V. P. and Pande, B. P. (1970): Partial life-cycle of a physalopterid nematode parasitic in the stomach of carnivores. Current Science, 39, 399-400.
- 串田寿昭・高山幸三・能勢 光・水谷 一・今村金二郎・桑原二郎, 向坂尚武(1965): 猫の胃虫 (*Physaloptera* 属) の寄生例について. 日獣会誌, 18, (増) 495.
- Lapage, G. (1965): Monnig's Veterinary Helminthology and Entomology. fifth ed., Bailliere, Thindall and Cassell, 600p.
- Lindquist, W. D. (1980): Clinical forum. Canine Practice, 7, 64.
- 大越 伸・薄井万平(1963): 日本の猫における *Physaloptera* 属の胃虫の寄生について. 寄生虫誌, 12, 405-411.
- 大石 勇(1979): 獣医臨床寄生虫学, 胃虫, 獣医臨床寄生虫学編集委員会編, 文永堂, 東京, 453-456.
- 大石 勇・久米清治(1974): 東京地区の猫から得た胃虫について. 日獣誌, 36, 27-32.
- 大島智夫・影井 昇・木畑美知江・藤野訓男・野口 宏・藤田勝美(1965): 肝吸虫卵および横川吸虫卵を対象とした Tween 80クエン酸緩衝液による新遊心沈殿集卵法. 寄生虫誌, 14, 195-203.
- Olsen, O. W. (1974): Animal Parasites, Their Life Cycle and Ecology. third ed., University Park Press, Baltimore, 562p.
- Ortlepp, R. J. (1922): The nematode genus *Physaloptera* Rud., 1819. Proc. Zool. Soc. (London), 999-1107.
- Petri, L. H. and Ameel, D. J. (1950): Studies on the life cycle of *Physaloptera rara* Hall and Wigdor, 1918, and *Physaloptera praeputialis* Linstow, 1889. J. Parasitol., 36 (Suppl.), 40.
- Soulsby, E. J. L. (1965): Textbook of Veterinary Clinical Parasitology, Vol. I, Helminths. F. A. Davis Company, Philadelphia, 1120p.
- Tacal, J. V. Jr. and Corpuz, Z. V. (1962): Abnormal location of the stomach worm, *Physaloptera pseudopraeputialis*, in a cat. J. Am. Vet. Med. Assoc., 140, 799-800.
- 高田季久・井関基弘・宇仁茂彦・田辺和祐・木俣 勲(1976): 近畿地区のネコのトキンプラズマ感染状況と腸管内寄生虫調査成績(II). 寄生虫誌, 25 (2・補), 18-19.
- 田中英文・稲見芳治・大島 慧(1971): 猫の寄生虫感染状況について. 寄生虫誌, 20(1・補), 19.
- Yamaguti, S. (1961): Systema Helminthum vol. III, The Nematodes of Vertebrate, Part I. Interscience Publishers Inc., New York, 679p.
- Yutuc, L. M. (1953): *Physaloptera pseudo-praeputialis* n. sp. -A stomach worm of the cat (Nematoda: Physalopterinae). Philippine J. Sci., 82, 221-226.

Abstract

INCIDENCE OF STOMACH WORM, *PHYSALOPTERA PRAEPUTIALIS* VON
LINSTOW, 1889, IN TWO CATS AND A DOG IN TOKYO, JAPAN

MINEO HAYASAKI, ISAMU OHISHI

(Department of Veterinary Medicine, Faculty of Agriculture, Tokyo
University of Agriculture and Technology, Tokyo 183, Japan)

AND

AKIRA MUNAKATA

(Munakata Pet Clinic, Nerima-ku, Tokyo 177)

Fourty-four stomach worms were detected from the vomituses of two cats, a 1-year-old mongrel female (cat No. 1) and a 6-month-old mongrel female (cat No. 2) and one dog, 3-month-old male cairn terrier, which were living in Suginami-ku and Nerima-ku, Tokyo. Morphological findings and measurements of intact worms were given in Figs. 1-12 and Table 1. From these findings, these were identified as adult *Physaloptera praeputialis* von Linstow, 1889. In Japan, *P. praeputialis* detected from the dog is the first record and those from cats are the second case. No clinical signs were noted throughout the observation period in this study except for the vomiting observed transiently.

Medication of parbendazole at 30 mg/kg of body weight for 2 or 3 days to these three infected animals was seemed to be effective for adult *P. praeputialis*, since the vomiting of stomach worms disappeared after anthelmintic treatment, in contrast with the failure of piperazine phosphate treatment.

A survey of stomach worm infection was made by fecal examination on twenty-five cats and thirty-two dogs living in the areas of Tokyo, as above mentioned. No egg of stomach worm was detected in the feces from these animals.