Yamaguchi University Medical Association

症例報告

陶器様胆嚢・充満型胆石症の1例

藤井雅和，西田一也，竹中博昭[1)]，西田健一

阿知須同仁病院　外科　吉敷郡阿知須町4241-4（〒754-1214）
山口大学医学部器官病態系・外科学第一講座[1)]　宇部市南小串1-1-1（〒755-8505）

Key words：陶器様胆嚢，充満型胆石症，胆嚢癌

緒　言

陶器様胆嚢は，胆嚢壁に広範な石灰化をきたし，外観上および硬度が陶器様に変化した病態と定義されており[1)]，本邦でも200例あまりしか報告されていないまれな病態である．また胆嚢癌の合併が多く，診断がつき次第原則的に手術適応となる．今回我々は急性胆嚢炎症状にて発見された陶器様胆嚢・充満型胆石症の一例を経験したので報告する．

症　例

症　例：82歳，女性．
主　訴：発熱，腹部膨満感．
現病歴：特別養護老人ホームに入所中突然の発熱・腹部膨満感を認め，精査加療目的で当院に紹介入院となった．
既往歴：20歳頃虫垂切除術，約10年前に脳梗塞．
家族歴：特記すべき事項なし．

(Table 1)Blood Examination

RBC	397	10^{10}/l	Na	137	mEq/l
Hb	12.8	g/dl	K	3.4	mEq/l
Ht	38.0	%	Cl	101	mEq/l
WBC	12200	10^{8}/l	Ca	8.7	mg/dl
Plt	6.3	10^{10}/l	P	3.4	mg/dl
T.bil	1.21	mg/dl	PTH	32.6	pg/ml
GOT	17	IU/l	(Normal Level	10～65)	
GPT	25	IU/l			
Amy	34	IU/l			
γ-GTP	41	IU/l			
CRP	26.2	mg/dl			

入院時所見：体温37.3℃．眼球結膜に黄染は認めなかった．腹部は軽度膨満していた．腸蠕動音はやや微弱で，右季肋部痛があり，圧痛も認めた．Murphy's signも陽性であった．
血液生化学検査：入院当日の血液検査は，WBC 12200×10^{6}/l，CRP26.2mg/dl，と感染，炎症所見を認めた．T.bil1.21mg/dl，と軽度上昇を認めたが，GOT17IU/l，GPT25IU/l，γ-GTP41IU/l，LDH267IU/l，ALP301IU/lと正常範囲内であった．クレアチニン1.36mg/dl，BUN47.2 mg/dlは軽度上昇しており，脱水傾向と思われた．Ca100mg/dl，P8.7mg/dl，PTH32.6pg/mlと正常範囲内であった（Table 1）．
胸腹部X線写真：胸部X線写真は肺野には異常陰影像を認めなかったが，右季肋部にU字型を呈した卵殻様の石灰化陰影を認めた．腹部X線写真でもガス貯留を認めたが異常ガス像を認めなかった．同様に右季肋部にU字型を呈した卵殻様の石灰化陰影を認めた（Fig. 1）．



(Fig.1) a: Chest x-ray. b: Abdominal x-ray. Calcification of the gallbladder wall was seen in the right hypochondral region in both films.

平成14年6月25日受理

NII-Electronic Library Service

Yamaguchi University Medical Association

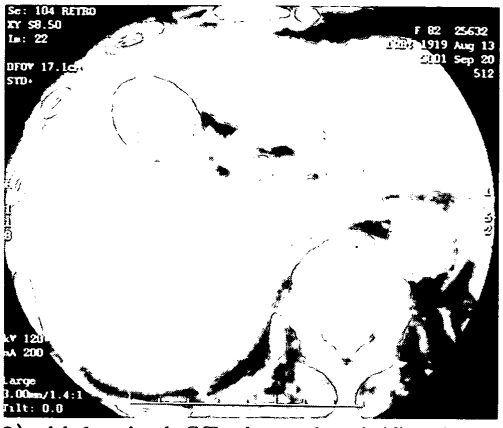

(Fig.2) Abdominal CT showed calcification of the gallbladder wall and filling stones inside the gallbladder (↑↑)

腹部超音波検査：曲線状のhigher echoic lesionを認めた．また内部は結石と思われる内容物で充満していた．

腹部ＣＴ：胆嚢壁の著しい石灰化像を認め，内部には結石が充満していた（Fig.2）．

手術所見：胆嚢周囲に大網が軽度癒着しており，胆嚢の炎症によるものと考えられた．胆嚢は頸部から底部にかけて壁の硬さは石状硬であり著しい石灰化を認め，陶器様胆嚢と診断した．胆嚢管内部にも胆石が充満しており，また胆嚢管は脆弱であり結紮切除できないため，総胆管から胆嚢管をくりぬくようにして切除した．総胆管切除部分から総胆管内に結石のないことを確認した後，３－０吸収糸を用いて総胆管を縫合した．

摘出標本：胆嚢内及び胆嚢管内に結石が充満していた．また胆嚢壁も頸部から底部にかけて石灰化しており，充満した胆石を除去しても元の形を維持した状態であった．標本胆嚢のレントゲン写真でも壁の著しい石灰化所見を認めた（Fig.3）．また結石の割面は放射状，層状を呈しており混合石であった（Fig.4）．以上から陶器様胆嚢，充満型胆石症と最終診断した．

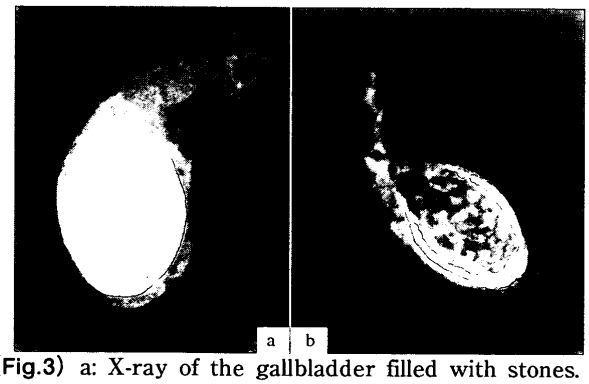

(Fig.3) a: X-ray of the gallbladder filled with stones. b: X-ray of the gallbladder without stones. Calcification of the gallbladder wall was clearly seen in both films.

病理組織標本：胆嚢壁の粘膜は消失しており，壁の全層にわたって線維化・石灰化していた．炎症性細胞の浸潤をほとんど認めなかった．悪性所見は認めなかった．また胆石の成分分析はコレステロール84%，リン酸カルシウム16%であった．

術後経過：術後は特に合併症もなく軽快退院した．

考　　察

陶器様胆嚢（または磁器様胆嚢）は胆嚢壁に広範な石灰化をきたし，外観上および硬度が陶器様に変化した病態と定義されている[1]．胆嚢の石灰化症例は1797年にGrandchampsによって初めて報告され[1]，陶器様胆嚢の名称は1929年，Flörckenに使用されたのが最初であるとされている[2]．本邦では1937年に南雲[3]により報告され，現在までに約200例余りが報告されている[4]．瀬尾ら[5]の報告によると疫学的には，頻度は胆嚢手術例の0.43～0.72%に認められ，年齢・性別は50～70歳に多く，男女比は１：4.3と女性のほうが多かった．臨床症状としては特異的なものはなく，小林ら[6]によると最も多いのは右季肋部痛，心窩部痛で約60%，次いで腹部不定愁訴，発熱で約15%であり，30～35%に腹部腫瘤が触知され，15～20%の無症状例もあった．本症例も発熱，腹部膨満感，右季肋部痛と急性胆嚢炎症状を示し，典型症状を呈していた．

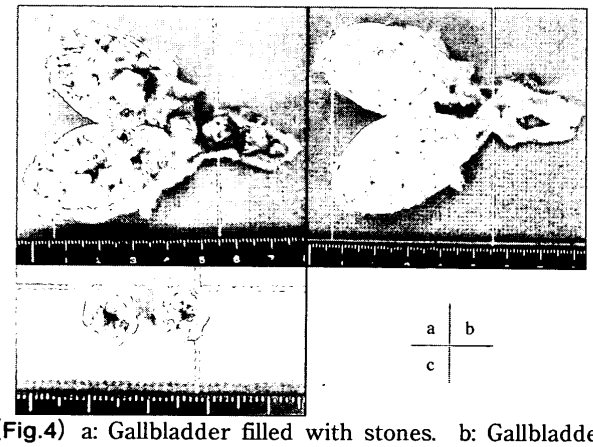

(Fig.4) a: Gallbladder filled with stones. b: Gallbladder without stones. The gallbladder wall was severely calcified with a porcelain-like appearance. c: The stone type was mixed stones in cholesterol stones with a radial and stratified pattern.

NII-Electronic Library Service

Yamaguchi University Medical Association

陶器様胆嚢の発生機序はさまざまな諸説がありいまだ不明な点はあるが，80%以上の症例で胆石の併存および胆嚢管の閉塞を認める[5]ことから，現在は以下の①胆嚢結石，胆嚢頸部の瘢痕化による胆嚢管の長期閉塞がその主因をなし，粘膜の荒廃，胆嚢壁の変性，線維化へと進み，石灰化を発生するという胆嚢管閉塞説[7]，②慢性胆嚢炎による胆嚢壁のびまん性線維性増殖に伴い石灰化が生じるという慢性炎症説[8]，③壁内の出血，外傷や胆石などの異物による胆嚢壁への慢性機械的刺激により石灰化が生じるという慢性刺激説[9]，④胆嚢の炎症に全身的カルシウム代謝異常が加わり石灰化が起こるというカルシウム代謝異常説[10]，のように考えられている．本症例も充満型胆石症でかつ胆嚢管内にも結石が充満・陥頓しており，上記の①～③に一致する．しかし血液生化学検査で副甲状腺ホルモン，カルシウム，リンは正常範囲内でありカルシウム代謝異常は否定された．

保有していた胆石の種類としては，コレステロール系結石が60%と最も多く[5]，次いで色素石，炭酸カルシウム石の順とされている[11]．本症例も，結石の割面は放射状，層状を呈した混合石であり，胆石の成分分析でもコレステロール84%，リン酸カルシウム16%とコレステロール結石であった．

本疾患で最も注意すべきことは，悪性腫瘍，特に胆嚢癌を高率に合併することである．青沼らの報告[12]によると陶器様胆嚢に合併する全悪性腫瘍の頻度は20.1%で，そのうち胆嚢癌は13.4%と最も高率であった．Cornellら[1]は12.5%，Polk[13]は22.0%の胆嚢癌の合併を報告している．また陶器様胆嚢に黄疸を呈している症例中50%に悪性腫瘍の合併を認めるという報告があり[12]，黄疸を呈する症例は悪性腫瘍の併存を特に考慮しなくてはならない．

陶器様胆嚢は胆石・胆嚢管閉塞の併存頻度が高く，多くは胆嚢機能が消失しており，さらに胆嚢癌の合併が多いことなどから，症状の有無にかかわらず外科治療の適応である[6,14]．術式としては胆嚢摘出術が基本となるが，胆嚢癌合併例やその疑いのあるものは拡大胆嚢摘出術などの胆嚢癌に準じた術式となる．本症例も陶器様胆嚢，充満型胆石症で急性胆嚢炎の症状を呈していたため，胆嚢摘出術を施行した．充満型胆石症のため胆嚢癌合併の有無は，術前には検索し得なかったが，術後の病理組織学的診断で悪性所見はなく本手術で終了した．近年陶器様胆嚢に対し腹腔鏡下胆嚢摘出術を施行する例が散見されている[15-18]．しかし①炎症に伴う癒着，②鉗子による胆嚢の把持が困難，③肝床部が炎症のため剥離困難，などの手技上の問題がある．容易に胆嚢を摘出できた例[18]もあるが，出血や胆汁漏といった合併症が発生した例[15,16]や術後合併症は発生しなかったものの胆嚢壁が開放となった例[17]もあり，いまだ議論のあるところである．本症例では，胆嚢壁の石灰化が著しく鉗子での把持は不可能と考えられ，また胆嚢管内にも結石が充満していたことから胆嚢管のクリッピングも不可能であったと考えられ，術後合併症の可能性を考慮した場合，腹腔鏡下胆嚢摘出術よりも開腹の適応であると考えられた．今後陶器様胆嚢であっても，どのような症例が腹腔鏡下胆嚢摘出術の適応となるか，これから検討すべき課題である．

結　　語

今回我々はまれな病態である，陶器様胆嚢・充満型胆石症の一例を経験した．本病態は胆嚢機能の消失している症例が大部分であること，加えて胆嚢癌の併存頻度が高いことなどから原則的に胆嚢摘出術の適応となる．

参考文献

1）Cornell CM, Clarke R. Vicarious calcification involving the gallbladder. *Ann Surg* 1959；**149**：267-272.

2）Flörcken H. Die Porzellangallenblase. *Dtsch Zschr Chir* 1929；**216**：264-271.

3）南雲与左衛門．ポルツェラン胆嚢に就て．治療及び処方1937；**213**：2462-2467.

4）木村良弘，山鳥尚美，大嶋有一，浅田喜博，青木英治，村谷幸志，全田貞男，山下憲一．陶器様胆嚢の2例—胆嚢癌合併例と胆嚢癌非合併例.胆と膵　1998；**19**：835-839.

5）瀬尾泰雄，有地茂生．巨大卵巣嚢胞腺癌に併存した陶器様胆嚢の1例—陶器様胆嚢本邦報告149例の検討．日臨外会誌　1994；**55**：716-723.

6）小林展章，串畑史樹．陶器様胆嚢．梶山梧朗編．

NII-Electronic Library Service

Yamaguchi University Medical Association

消化器病セミナー・75. へるす出版, 東京, 1999, 33-43.

7) Phemister DB, Rewbridge AG, Rudisill H Jr. Calcium carbonate gallstone and calcification of gallbladder following cystic duct obstruction. *Ann Surg* 1931; **94**: 493-516.

8) McCall M, Tuggle A. Calcium bile, a clinical and pathological study. *Am J Med Sci* 1942; **203**: 413-419.

9) Robb JJ. Observations on calcification of gallbladder. *Br J Surg* 1928; **16**: 114-119.

10) Chiary M. Calcification de lavesicule biliale. *Presse Med* 1931; **38**: 1588-1593.

11) 国崎主税, 小林俊介, 城戸泰洋, 今井信介, 原田博文, 森脇義弘, 笠岡千孝. 陶器様胆嚢の一例. 横浜医学 1995; **40**: 285-289.

12) 青沼 宏, 畑 真, 渡辺信夫. 陶器様胆嚢. 日臨外医会誌 1991; **52**: 2462-2467.

13) Polk HC Jr.. Carcinoma and the carcified gallbladder. *Gastroenterology* 1966; **50**: 582-585.

14) 小山祐康, 土揆文武, 田所洋行. 陶器様胆嚢. 日本臨牀 別冊 領域別症候群 9. 日本臨牀, 東京, 1994, 474-476.

15) Welch NT, Fitzgibbons RJ Jr., Hinder RA. Beware of the porcelain gallbladder during laparoscopic cholecystectomy. *Surg Laparosc Endosc* 1991; **1**: 202-205.

16) 市原 透, 堀澤増雅, 鈴木夏生, 関谷正徳, 松井隆則, 陳 鶴洋, 片岡政人, 宮川 拡, 小出昭彦, 市原 周, 坂本純一. 胆嚢隆起性病変に対するtotal biopsyとしての腹腔鏡下胆嚢摘出術の意義. 日消外会誌1995; **28**: 1043-1048.

17) 中川英刀, 蓬池康徳, 小林研二, 吉川宣輝. 陶器様胆嚢に対する腹腔鏡下摘出術の経験. 日臨外会誌1999; **60**: 495-498.

18) 岸本弘之, 山根成之, 大谷真司, 松井孝夫, 日野原徹, 小松健治, 斧山英二. 腹腔鏡下に摘出した陶器様胆嚢の1例. 島根医学1995; **15**: 380-383.

NII-Electronic Library Service

Yamaguchi University Medical Association

A Case of Porcelain Gallbladder and Filling-typed Cholecystolitiasis

Masakazu FUJII, Kazuya NISHIDA, Hiroaki TAKENAKA[1], Ken-ichi NISHIDA

Ajisu Dohjin Hospital 4241-4 Ajisu-chou, Yoshiki-gun, Yamaguchi, 754-1214, Japan

1) Dept of Surgery I. and. Medical Bioregulation, Yamaguchi University School of Medicine 1-1-1 Minamikogushi, Ube, Yamaguchi, 755-8505, Japan

SUMMARY

An 82-year-old woman was admitted because of a fever and a sensation of abdominal fullness. She had right hypochondralgia and tenderness in the right hypochondral region. Blood examination showed a high WBC count, an abnormally increased CRP, and a slightly increase total bilirubin values. Abdominal ultrasonography showed calcification of the gallbladder (GB) wall, but the inside of the GB was not visualized because of filling stones. Abdominal CT showed calcification of the GB wall and filling stones inside the GB. Thus, a diagnosis of acute exacerbation of porcelain GB and filling-type cholecystolithiasis was made and an emergency operation was performed on the next day after her admission. The consistency of the GB wall was stony hard, and the GB and cystic duct were filled with stones. The extirpated GB was filled with stones without any space between them and the wall was severely calcified. The stone type was mixed stones in cholesterol stones. The patient was discharged following an uneventful recovery without any complications. Porcelain GB is a rare disease and has been reported to be especially complicated with GB cancer, and consequently surgery is always indicated.

NII-Electronic Library Service