症　例

CTにて術前に診断し得た左傍十二指腸ヘルニアの1例
－本邦報告例の検討－

足立　淳，年光宏明，下田宏二，内山哲史，村上卓夫

岩国市医療センタ-医師会病院外科
岩国市室の木町3-6-12（〒740-0021）

Key words：傍十二指腸ヘルニア，画像診断

はじめに

傍十二指腸ヘルニアは，内ヘルニアの1つで，トライツ靭帯周囲の腸間膜窩に腸管が入り込む比較的稀な疾患である．本邦では，1902年，新谷[1]が初めて報告して以来，現在までに約100例が報告されている．急性腹症として発症することが多く，本疾患を念頭に置かなければ術前診断に難渋することが多い．今回我々は，CTにて術前診断し得た左傍十二指腸ヘルニアの1例を経験したので若干の文献的考察を加え報告した．

症　例

患　者：58才，男性．
主　訴：左側腹部痛．
家族歴：特記すべき事なし．

既往歴: 過去に数回同様の疝痛発作があり，その都度，入院し，絶飲食安静にて，約1週間で軽快退院していた．CT，消化管透視等を施行されたが，原因は不明であった．

現病歴: 平成9年12月31日，次第に増強する左側腹部痛を主訴に，当院救急センターを受診した．ペンタゾシンを合計105mg使用するも疼痛が軽減せず，1月1日外科紹介となった．

入院時現症: 身長171cm，体重56.5 kg，体格，骨格は中等度，血圧122 /70 mmHg，脈拍48 / 分整，体温36.9度であった．眼球結膜には黄疸を認めず，眼瞼結膜にも貧血を認めなかった．頚部には腫瘤を触知せず．胸部は聴打診上異常を認めなかった．左側腹部は軽度膨隆し圧痛を認めるが，柔らかく，腫瘤等は触知しなかった．腸蠕動は亢進していた．表在リンパ節の腫脹はなく，四肢の浮腫も認めなかった．

入院時血液検査所見: 特に異常を認めず，CRP < 0.1mg/dl，WBC 5800 /mm³と正常で左方移動もなかった(表1)．

腹部単純X線所見: 左側腹部にniveauと手拳大の淡い腫瘤陰影を認めた(図1)．

腹部超音波検査所見: 左側腹部に若干の腹水と11.6 x 7.3 cmのpseudokidney signを認めた(図2)．

腹部CT検査所見: 膵体尾部下方に円弧状に拡張し，一塊となった腸管と正中側に収束するedematousな腸間膜を認めた(図3上)．enhanced-CTでは，拡張した腸管の一部にenhanceされない部位を認めた(図3下)．この時点で傍十二指腸ヘルニアの嵌頓と診断した．身体所見，血液所見からは，保存的治療も可能であると考えられたが，enhanced-CTにてenhanceされない腸管の循環障害が考えられたこと，ペンタゾシンを105mg使用しているにもかかわらず疼痛が軽減しないことにより緊急手術を施行した．

手術所見：腹腔内には，少量の漿液性腹水があり，トライツ靭帯左側の傍十二指腸窩に右側に開口する約8cm径のヘルニア門を認めた(図4，5)．トライツ靭帯より約5cm肛門側の空腸の一部が後腹膜に癒着しており，ここを支点として約150cmの空腸が嵌入していた(図4，6)．用手還納は容易で，腸管，及び腸間膜に若干の浮腫

平成10年11月2日受理

図1. 腹部単純X線
左側腹部上方にniveauと，その下方に手拳大の淡い腫瘤陰影を認めた．

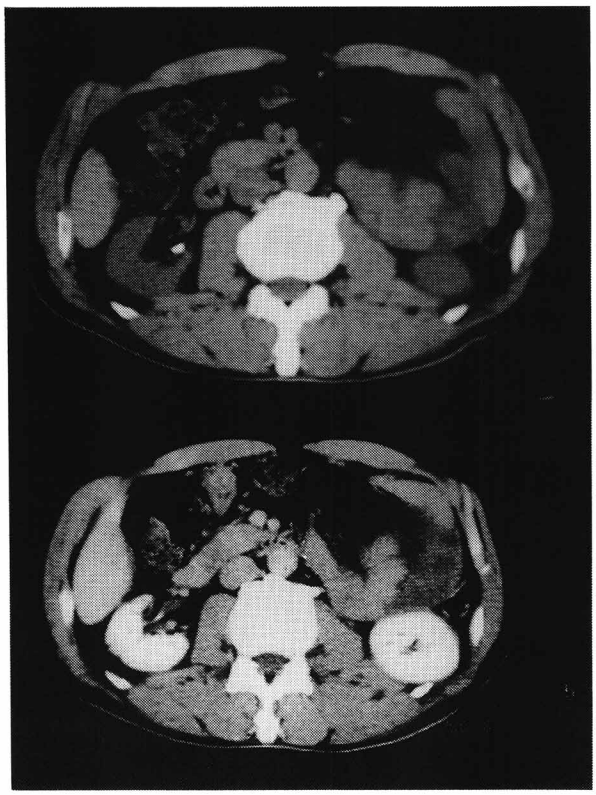

図3. 腹部CT検査
膵尾側に円弧状に拡張し，一塊となった腸管と正中側に収束するedematousな腸管膜を認めた（上）．enhanced-CTでは，拡張した腸管の一部にenhanceされない腸管を認めた（下）．

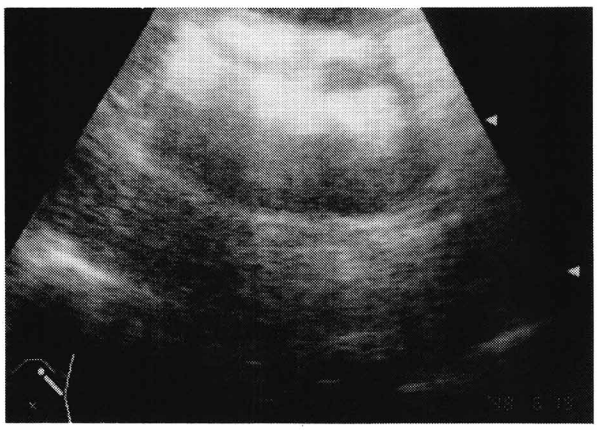

図2. 腹部超音波検査
左側腹部に若干の腹水の貯留と11.6×7.3cmのpseudokidney signを認めた．

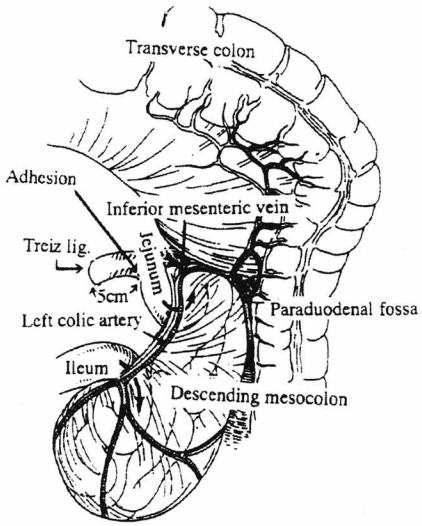

図4. 模式図（小泉ら[8]を改訂）

はあるものの循環障害は認めなかった．ヘルニア門の前面は，下行結腸間膜で構成されており，その中に下腸間膜静脈，左結腸動脈を認めた（図4，7）．腸間膜の回転異常はなかった．腸管内の内容物を，enhanced-CTで腸管の循環障害と見誤ったものと思われる．

手術は，癒着小腸が剥離困難であったため，トライツ靭帯から小腸の癒着部を屈曲のないように前面を下行結腸間膜で被い，下行結腸間膜を後腹膜や小腸に固定した．術後経過良好で第6病日に退院した．

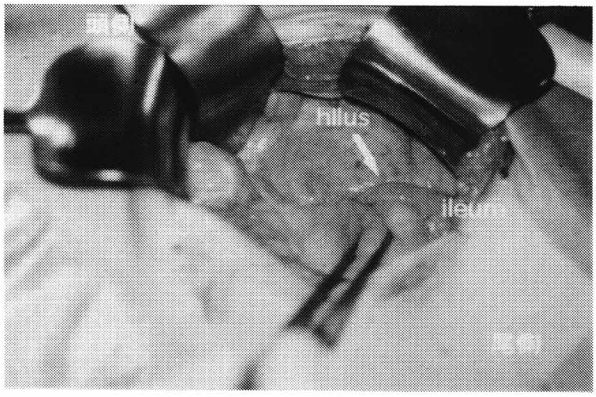

図5. トライツ靭帯左側の傍十二指腸窩に右側に開口する約8cm径のヘルニア門を認めた.

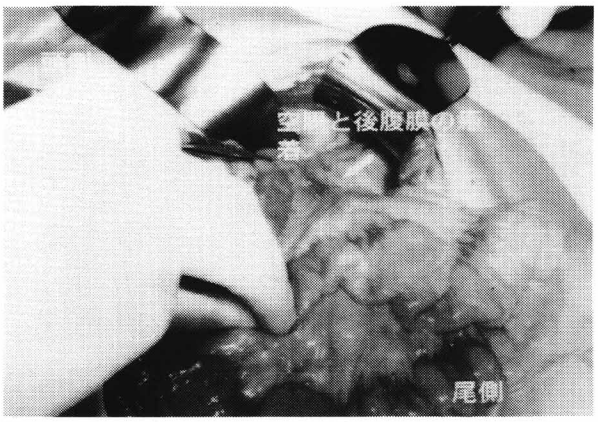

図6. トライツ靭帯より約5cm肛門側の空腸の一部が後腹膜に癒着しており，ここを支点として小腸が嵌入していた.

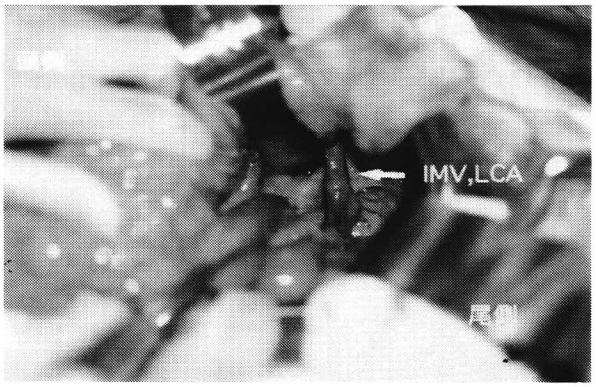

図7. ヘルニア門前面は下行結腸間膜で構成されており，その中に，下腸間膜静脈，左結腸動脈を認めた.

表1. 入院時検査成績

blood chemistry		
TP	6.8	g/dl
ALB	3.9	g/dl
BUN	12.1	mg/dl
CRE	0.6	mg/dl
U.A	2.3	mg/dl
T-Cho	187	mg/dl
CHE	3790	IU/L
GOT	45	IU/L
GPT	28	IU/L
r-GPT	23	IU/L
ALP	110	IU/L
LAP	50	IU/L
LDH	402	IU/L
T.B	0.5	mg/dl
D.B	0.1	mg/dl
B.S	136	mg/dl
CRP	<0.1	mg/dl

blood analysis		
RBC	433	x10⁴/mm³
Hb	14.3	g/dl
Ht	42	%
Plt	27.4	x10⁴/mm³
WBC	5800	/mm³
neut	42.1	
lym	46.9	
mon	8.9	
eos	1.2	
bas	0.9	

infection	
HBS-Ag	(-)
HCV-Ab	(-)
PTHA	(-)

coagulation	
PT	>100 %
APTT	29 sec

考　　察

傍十二指腸ヘルニアは，内ヘルニアの1つで，本邦では，腸間膜ヘルニアに次いで多い．左傍十二指腸ヘルニアは，ヘルニア門が右を向き，下腸間膜静脈，左結腸動脈を入れる下行結腸間膜がヘルニア門の前縁を形成しており，後壁は腰筋，腎，腎血管等で被われている．本邦では，現在までに我々が検索し得た範囲内では，自験例を含めて51例の報告がある．以下これらの51例について考察を行った．

性別に関しては，男性37例(75.5%)，女性12例(24.5%)とほぼ3：1と男性に多くみられた(表2).

年齢に関しては，生後3日より75歳まで幅広くみられ，年齢層による発生率のばらつきは認められなかった(表2).

腸回転異常を合併するものは，1例のみで，右傍十二指腸ヘルニアに比して有意に少なかった．

症状に関しては，腹痛，嘔吐などのイレウス症状が主体であるが，腫瘤を触知するものも11例に認められた(表3)．又，ほとんどの症例で，反復する腹痛の既往があり，診断に当たっては，注意深い病歴の聴取が肝要であると思われた．

術前診断に関しては，内ヘルニアと診断されたものは，7例(13.7%)のみで，腸閉塞17例(33.3%)，急性虫垂炎4例，小腸狭窄3例，腸重積3例，急性腹症2例，腹腔内嚢腫症2例と多岐にわたり，術前診断の難しさがうかがわれた(表4)．しかし，近年，画像診断の発達により，次第に診断率も向上しているようである．

腹部単純X線検査では，ヘルニア嚢に一致した部位の小腸ガスの嚢状集積像や鏡面形成を呈し，体位変換，圧迫などによって形状の変化を認めないこと，骨盤腔内に小腸陰影を欠くことを特徴とする[2)3)]が，一般的なイ

表2. 左傍十二指腸ヘルニアの年齢，性別分布

年齢	男性	女性	不明	計
0-9	6	1	1	8
10-19	5	1	-	6
20-29	5	4	1	10
30-39	5	-	-	5
40-49	7	2	-	9
50-59	6	1	-	7
60-	3	3	-	6
計	37	12	2	51

表3. 臨床症状

（剖検例2例と不明例2例を除く）	
腹痛	42
嘔吐	37
腫瘤	11
便秘	4
腹満	3
下痢	3
吐血	2
ショック	1
無症状	1

レウスの所見のみのことが多い．本症では，左側腹部のniveauと手拳大の腫瘤状陰影を認めた．

腹部CT検査では，膵体部と胃の間，あるいは，膵後方に存する滑らかな円弧状の境界をもつ拡張した腸管の嚢状の塊と，その近傍の腸間膜の線状構造を特徴とする[4)5)]．本症例もその特徴を有しており，傍十二指腸ヘルニアと診断した．

小腸造影では，小腸係蹄は，嚢に入っているように滑らかな円弧状の境界を持った集塊を示し，この集塊は，体位変換，圧迫などで移動しにくく，多くの場合，骨盤内に小腸陰影を欠き，嚢内の小腸は運動減弱のためバリウムの通過が遅れ，ガスの貯留を示すことが多く，輸入脚係蹄が認められる[2)3)]．

腹部血管撮影では，近位空腸動脈がヘルニア門の内側縁に沿って急に走行を変え，ヘルニア係蹄に沿うように下行結腸間膜の血管の背後を走行し，左側に向い，下腸間膜静脈，左結腸動脈の圧排偏位が見られる[6)]．しかし，多くの症例が急性の腸閉塞症状を呈し，緊急手術を施行されており，術前に小腸透視，血管撮影を施行されている症例は少ない．

治療に関しては，ほとんどの症例でヘルニア内容の整復とヘルニア門の閉鎖が行われている．ヘルニア門閉鎖の際には，門前縁を形成する下腸間膜の中に左結腸動脈，下腸間膜静脈が走行していることに注意を払う必要がある．整復不能な場合は，ヘルニア門の開放やLaddの手術が行われる[7)]．また，嵌入腸管が壊死に陥り，切除された症例も11例(25.0%)認められる．

表4. 術前診断

腸閉塞	17
内ヘルニア	7
（1例は保存的に治癒）	
虫垂炎	4
小腸狭窄	3
腸重積	3
急性腹症	2
腹腔内嚢腫症	2
他手術時	4
剖検時	2
その他	2
不明	5
計	51

予後に関しては，1952年以降は，死亡例もなく良好である．しかし，現在までに術後，上腸間膜動脈症候群を呈した症例が3例あり，そのうち1例は再手術がされており，初回手術に考慮しなければならないと思われる．

結　　語

本邦における自験例を含めた51例の左傍十二指腸ヘルニアについて文献的考察を加え報告した．本疾患は，特徴的な既往歴，検査所見を有しており，本症を考慮に入れておれば術前診断も可能であると思われた．

文　　献

1）新谷正吉: 空腸十二指腸窩・嵌頓. 中外医事新報 1902；**528**：18-19.

2）大島良雄，斉藤泰弘，茂木安平他:レ線学的に術前診断を下した左傍十二指腸ヘルニア．最新医 1960；**15**：3251.

3）Exner FB: Roentgen diagnosis of right paraduodenal hernia. *Am J Roentg* 1933；**29**：585-599.

4）Day DL, Drake DG, Leonard AS, et al : CT findings in left paraduodenal herniae *Gastrointest Radio* 1988；**13**：27-29.

5）Warshauer DM, Mauro MA： CT diagnosis of

paraduodenal hernia. *Gastrointest Radiol* 1992；**17**：13-15.

6）Meyers MA: Arteriographic diagnosis of internal (left paraduodenal) hernia. *Radiology* 1969；**92**：1035-1037.

7）Bribham RA, Fallon MW, Saunders JR:Paraduodenal hernia: Diagnosis and surgical management. *Surgery* 1984；**96**：498-502.

8）小泉　淳, 篠沢洋一郎, 藤島清太郎他: 典型的画像を呈した左十二指腸ヘルニア嵌頓の1例. 日救急医会誌 1993；**4**；158-162.

A Case of Left Paraduodenal Hernia Diagnosed with Preoperative Computed Tomography (CT)

Atsushi ADACHI, Hiroaki TOSHIMITSU, Kouji SIMODA,
Tetsuji UTIYAMA and Takuo MURAKAMI

Department of Surgery, Iwakuni Medical Center, 3-6-12 Muronokityou,
Iwakuni, Yamaguchi, 740-0021, Japan

SUMMARY

We have reported a case of left paraduodenal hernia diagnosed with preoperative CT. A 58-year-old man admitted our hospital with a severe abdominal pain. Blood examination revealed no abmonal findings. Plain X-ray examination of the abdomen showed niveau in the left upper abdomen and a light mass lesion. CT showed well-circumscribed bowel loops and edematous mesenterium. These findings suspected left paraduodenal hernia. The hernia content consisted of the small intestine about 150 cm in length was reduced easily. The hernia orifice was closed. Fifty one cases have been reported in Japan from 1902 to 1998. The diagnosis of paraduodenal hernia was obtained preoperatively in only 7 cases. CT findings may be useful for giagnosis of paraduodenal hernia.