Yamaguchi University Medical Association



症例報告

# 術前診断が困難であった胃癌合併有茎性壁外発育型神経鞘腫の1例

和田守憲二[1)]，品川裕治[1)]，橋本毅一郎[1)]，林　秀知[1)]，吉本裕紀[1)]，清水良一[1)]，伊藤忠彦[2)]，松元裕輔[2)]，田中裕子[2)]

小郡第一総合病院外科[1)] 吉敷郡小郡町下郷862-3（〒754-0002）
内科[2)]

Key words：胃神経鞘腫，外胃型，有茎性発育，胃癌

## はじめに

胃原発の神経鞘腫は比較的まれである．今回われわれは，胃壁外に有茎性に発育し，さらに早期胃癌を合併した，極めてまれな症例を経験したので若干の考察を含めて報告する．

## 症　例

患者：６７歳，男性．

主訴：なし．

家族歴：特記すべきことなし．

既往歴：腹部打撲などなく，特記すべきことなし．

現病歴：検診時の腹部超音波検査で腹腔内腫瘤を指摘され精査を行った．一連の画像診断にても確定診断を得なかったが，胃内視鏡検査にて早期胃癌を認め，開腹の機会を得たため同時切除を予定し，手術目的で1998年４月13日入院となった．

入院時現症：体格，軽度肥満あり．栄養状態良好．眼瞼結膜貧血なく，眼球結膜に黄疸を認めず．腹部は平坦かつ軟で，腫瘤を触知せず，表在リンパ節の腫大も認めなかった．

入院時検査成績：末梢血，一般生化学検査では異常を認めず，腫瘍マーカーもＣＥＡ，ＣＡ19-9，CA125は正常範囲であった．

平成12年３月22日受理

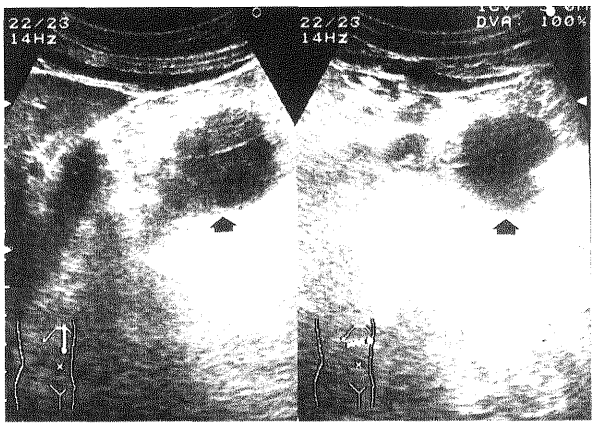


図１　腹部超音波検査所見　肝尾側の後方エコーの増強を伴う嚢胞性腫瘤を認めた（矢印）．

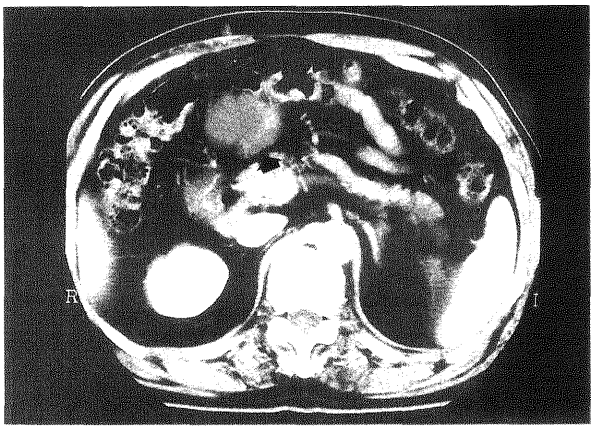

図２　腹部ＣＴ検査所見　胃前庭部と一二指腸水平脚の間に一部造影されるLow density areaを認めた（矢印）．

腹部超音波検査：肝外側区域と膵体部の間に径

NII-Electronic Library Service

Yamaguchi University Medical Association



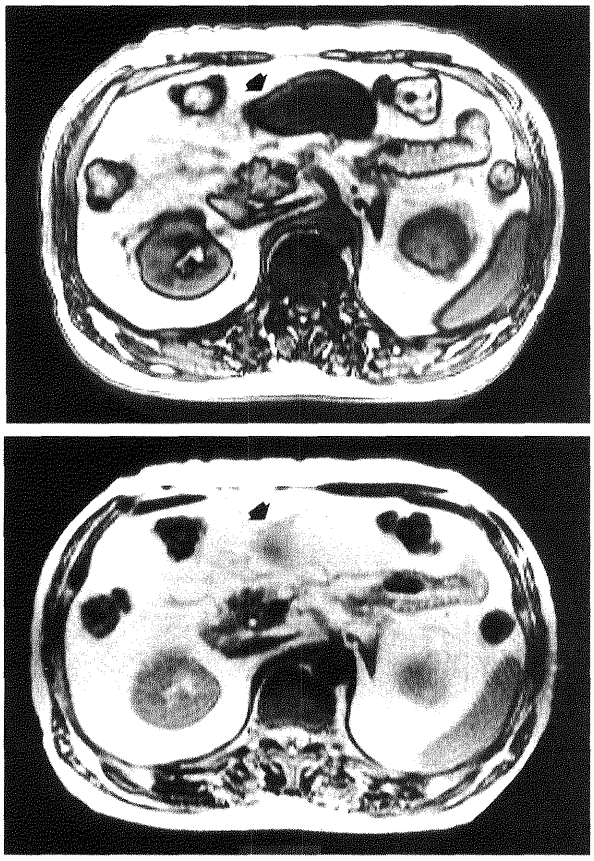

**図3**　腹部MRI検査所見　胃大弯尾側の腫瘤はT2強調画像（上）で均一なlow intensity（矢印），T2強調画像（下）で内部がheterogenousなhigu intensityを示した（矢印）.

5cmの内部が均一な低エコーで，後方エコーの増強を伴う腫瘤性病変を認めた（図1）.

腹部CT検査所見：胃前庭部と十二指腸水平脚の間に一部造影されるlow density areaを認めた．膵頭部とは明らかに離れており，膵管拡張や周囲のリンパ節腫大は認めなかった（図2）.

腹部MRI検査所見：胃大弯尾側にT1強調画像で均一なlow，T2強調画像で一部lowで，大部分がhigh intensityを示す腫瘤性病変を認めた（図3）. Dynamic MRIでは一部造影効果を認めた（図4）.

上部消化管造影検査：胃体上部から中部の小弯の比較的広い範囲に凹凸不整な粘膜を認めた．胃外からの圧排所見は認めなかった.

上部消化管内視鏡検査：胃体上部から中部の小弯に，周囲よりわずかに発赤調で不均一な結節状の領域を認め，同部の生検の結果は中分化腺癌であった（図5）.

以上の一連の画像診断においても腹腔内腫瘤の質的診断は困難であったが，胃癌に対する根治術時に

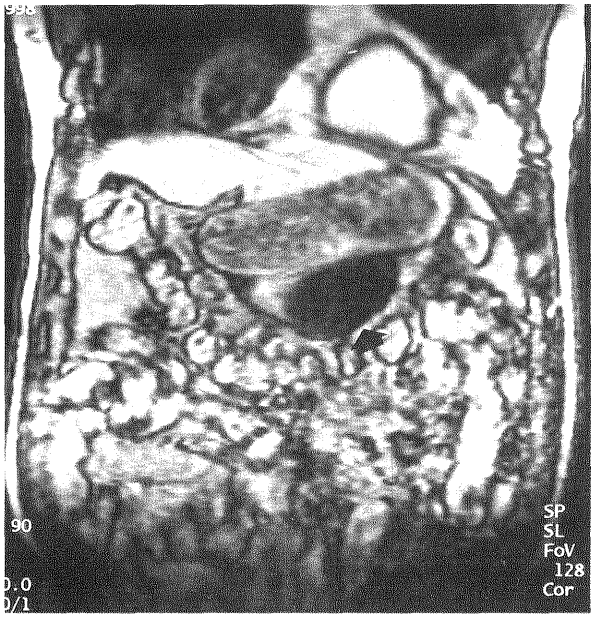


**図4**　腹部MRI検査所見（造影）腫瘤の一部に造影効果が認められた（矢印）.

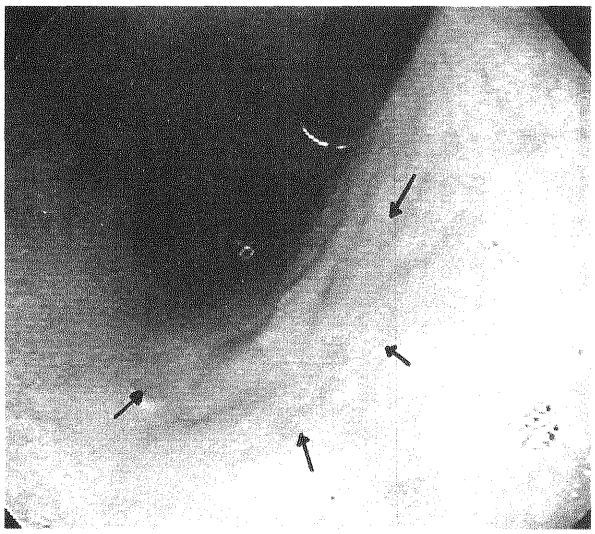

**図5**　上部消化管内視鏡検査所見　胃体上部から中部の小弯に，不均一な結節状の領域を認め（矢印），生検の結果は中分化腺癌であった。

同時切除を予定し，1998年4月18日手術を施行した.

手術所見：上腹部正中切開にて開腹すると腹水は認めず，胃前壁には異常を認めなかった．大網を一部切開し網嚢腔に達したところ，胃体中部後壁に有茎性の嚢胞性腫瘤を認めた．腫瘤はひょうたん状の形態を示し，先端が赤色，茎側が灰色を呈しており，内部には液体を貯溜していた．被膜は非常に菲薄で内部の液体が流出しないように愛護的に手術を進めた．腫瘍の茎部周囲5cmの胃全層を腫瘤側につけて摘出した．続いて胃癌に対して幽門側胃切除を施行したが，術中迅速検査で口側断端に癌の遺残を認

NII-Electronic Library Service

Yamaguchi University Medical Association



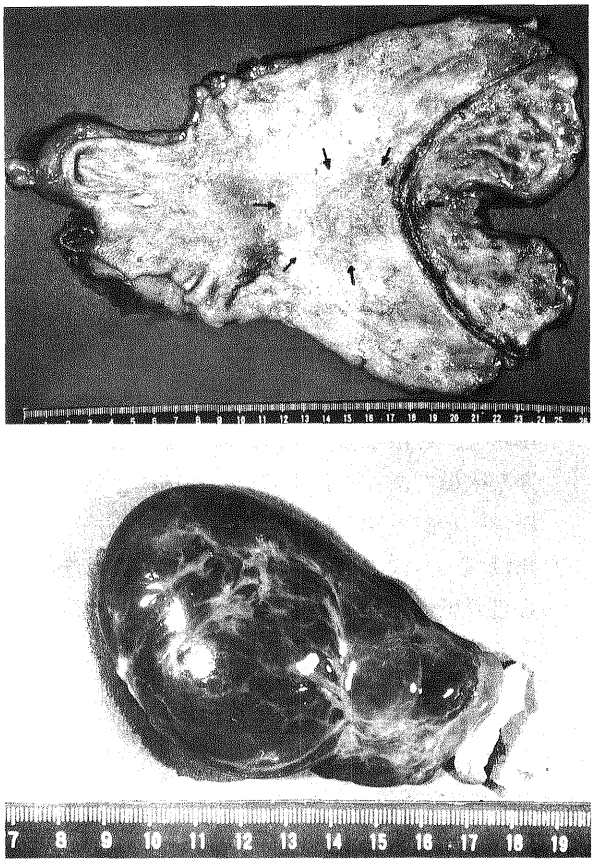

**図6**　摘出標本　胃全摘標本では上体部から体中部にかけて広範囲なIa病変を認めた（上）（矢印）．腫瘤性病変は嚢胞部が7×5×4cm，茎部が2×1×2cmで，嚢胞内にはリンパ液様の黄色，清な液体を貯留していた（下）．

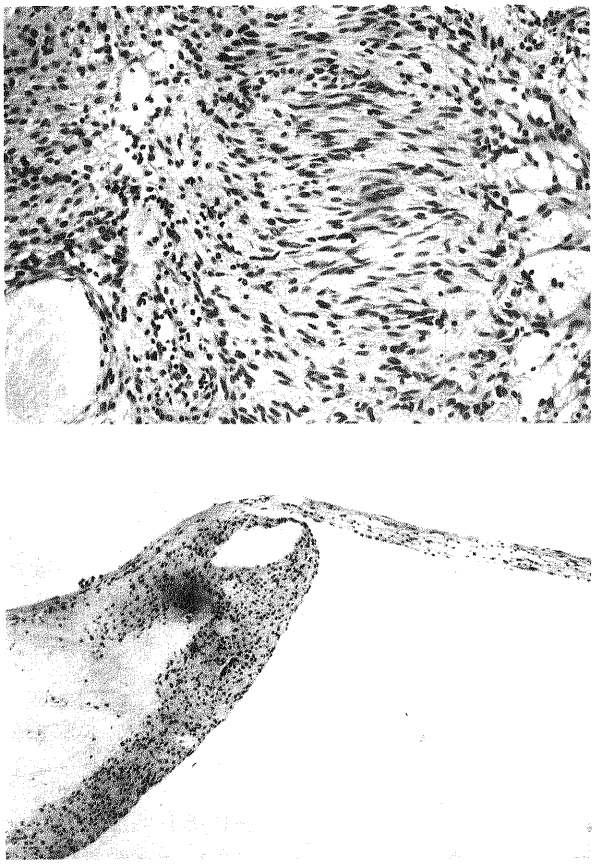

**図7**　病理組織学的所見　ヘマトキシリン・エオジン染色で紡錘形の腫瘍細胞が渦巻き状，柵状に配列していた（400倍）（上）．嚢胞壁にも同様の細胞が認められた（100倍）（下）

めたため，胃全摘術を施行した．

摘出標本：腫瘤性病変は嚢胞部が7×5×4cm，茎部が2×1×1cmで，嚢胞内にはリンパ液様の黄色，清な液体を貯溜していた．胃全摘標本では体上部から体中部にかけて広範囲なIa病変を認めた（図6）．

病理組織学的検査所見：腫瘤性病変のヘマトキシリン・エオジン染色で紡錘形の腫瘍細胞が渦巻き状，柵状に配列しており（図7）S-100蛋白染色が陽性で，アクチン染色が陰性であったことより神経鞘腫とその嚢胞性変化と診断した．胃粘膜病変は中分化腺癌（tub2）で深達度はmであった．

術後経過：第8病日より経口摂取を開始し，特に問題なく軽快退院した．現在のところ再発は認めていない．

## 考　察

神経鞘腫の好発部位は脳脊髄神経および軟部組織で，消化管に発生することはまれである．また，胃非上皮性腫瘍における割合も1.8％[1]とまれであるが，胃神経原性腫瘍の中では最も多く，68～82％を占めている[1-2]．本疾患は40～60歳代の女性に多い傾向がみられ，症状としては心窩部痛，腹部腫瘤，出血が三徴とされる[2-3]．しかし，これらも特有の症状とは言い難く，本症例のごとく胃外発育のものは殆どが無症状で，検診や他疾患での観察中に偶然発見されることが多い[4]．腫瘍の大きさは3～5cmのものが最も多いとされる[5]が，本症例は嚢胞性変化をきたしており，茎部の充実性腫瘍部分は2cmと比較的小さいものであった．胃神経鞘腫の発育形式は，内胃型，外胃型，混合型，胃壁内型の4型に分類されていることが多く，内胃型57％，外胃型29％，混合型11％，胃壁内型3％と内胃型が過半数を占める[5]．本症例は外胃型に含まれるが，有茎性に発育しており，文献上の報告は検索しえたかぎりでは3例のみで[3, 4, 6]，自験例を併せて4例ときわめてまれである．術前診断は，潰瘍形成が63％に認められることから

NII-Electronic Library Service

Yamaguchi University Medical Association



[7] 上部消化管造影および内視鏡検査が行われる．しかし，外胃型には胃粘膜面に所見を認めないものもあり[4]，本例のごとく胃後壁漿膜面にあるような症例では，腹部CT，MR，超音波検査などを用いても，隣接臓器である膵臓や大網由来の腫瘍との鑑別が困難である[8]．治療法は一般的に手術で，腫瘍の大きさ，部位によって核出術，楔状切除，胃切除，胃全摘が行われている[8]．手術適応は，生検により悪性と診断された場合，腫瘍径が3～5cm以上のとき，または急激な増大傾向や性状の変化など悪性が否定できない場合，出血や狭窄をきたすもの，厳密な経過観察ができないものとされている[3]．本例はこれらの適応のいずれにもあてはまらなかったが，胃癌を合併していたため同時切除を行った．頻度としては少ないが，胃神経鞘種の約7％に悪性が認められており[3, 9]適切な治療法の選択が重要である．

## 結　語

術前診断が困難であった胃癌合併有茎性壁外発育型胃神経鞘腫の1例を経験した．胃神経鞘腫には低率ながら悪性のものもあり，適切な診断，治療が重要と思われる．

なお，本論文の要旨は第54回日本消化器外科学会総会（名古屋）にて発表した．

## 文　献


1）大井　実，三穂乙実，伊東　保，原　浩，高橋宣朕，小田隆男，幸　裕男，田代　直，会沢寛美，城　昌輔．非上皮性胃腫瘍，外科1967；29：112-133.

2）Palmer ED. Benign intramural tumors of the stomach. A review with special reference to gross pathology. *Medicine* 1951;30:81-181.

3）本島悌司，鍋谷欣市，花岡建夫，滝川弘志，新井裕二．胃外性発育を呈した巨大胃神経鞘腫の1例，日消外会誌　1974；7：616-620.

4）澤田 傑，森本剛史，小寺泰弘，鳥井彰人，上坂克彦，平井孝，安井健三，山村義孝，紀藤毅．有茎性胃外発育型神経鞘腫の1例，日消外会誌　1996；29：1772-1776

5）小林国力，村田宣夫，南　智仁，増子宣雄，佐藤富良，小野寺時夫，矢沢治海．胃神経鞘腫の3例．日消外会誌　1987；20：792-795.

6）吉武典昭，江川正一，坂辻喜久一，中田秀則，奥　篤，中山恒夫，西岡新吾，矢高　勲，山上裕機，西野栄世．胃外性有茎性胃神経鞘腫の1切除例，日消病会誌 1986；83：1599.

7）梅崎敬夫，大久保英雄，緒方佳晃，川崎勝也，幸坂克己，山本　博，滝原哲一．胃粘膜下腫瘍の2例，胃と腸　1969；4：1223-1227.

8）水沼和之，市場康之，日山享士，大下彰彦，平田雄三，片山幸治，江藤高陽，高橋信．術前診断が困難であった胃原発神経鞘腫の1例，広島医学　1997；50：649-652

9）州崎兵一，犬尾武彦，小俣照信．腸閉塞を起こした胃悪性神経鞘腫症例とその統計的観察，日臨外会誌　1969；30：613-614


NII-Electronic Library Service

Yamaguchi University Medical Association



# EExogastric Pedunculated Neurilemmoma Assocciatd with Gastric Carcinoma Difficult to Diagnose prior to Operation

Kenji WADAMORI, Yuji SHINAGAWA, Kiichiro HASHIMOTO, Hideto HAYASHI, Yasunori YOSHIMOTO, Ryouichi SHIMIZU, Tadahiko ITOH*, Yusuke MATSUMOTO* and Hiroko TANAKA*

*Department of Surgery, Ogori-Daiichi General Hospital*
**Department of Internal medicine, Ogori-Daiichi General Hospital,*
*862-3, Ogorichyo Shimogo, Yoshikigun, Yamaguchi-ken, 754-0002, Japan*

## SUMMARY

A 67-year-old male was admitted to our hospital because of an intra-peritoneal mass previously diagnosed by ultrasonography at an another medical facility. Abdominal CT and MRI demonstrated a cystic lesion situated between the stomach and transverse colon, and gastrofiberscopy revealed gastric carcinoma at the lesser curvature from the upper to middle part of the gastric body. The diagnosis of cystic lesion was difficult prior to laparotomy in April 1998. During laparotomy, a pedunculated exogastric tumor was found on the greater curvature of the middle of the gastric body. Total gastrectomy was performed for gastric carcinoma. Histopathologically, the exogastric tumor consisted of spindle-shaped cells arranged as a palisade by hematoxylin-eosin staining. With immunohistochemical staining, the tumor cells were positive for S-100 protein and negative for actin. Final diagnosis of the tumor was neurilemmoma. This paper presents a rare case of exogastric pedunculated neurilemmoma associatd with gastric carcinoma.

NII-Electronic Library Service