症例報告

# 胆嚢捻転症の1例

足立　淳[1)]，年光宏明[1)]，下田宏二[1)]，内山哲史[1)]，
村上卓夫[1)]，権藤俊一[2)]

岩国市医療センター医師会病院外科[1)]　岩国市室の木町3-6-12（〒740-0021）
山口大学医学部病理学第一講座[2)]　宇部市小串1144（〒755-8505）

**Key words**：胆嚢捻転，診断

## はじめに

胆嚢捻転症は，術前診断が困難な緊急手術を要する比較的稀な疾患である．今回，我々は急性の無石胆嚢炎として発症し，開腹手術により診断された1例を経験したので若干の文献的考察を加え報告する．

## 症　例

患者：74歳女性．
主訴：右下腹部痛．
家族歴，既往歴：特記すべきことなし．
現病歴：前日より嘔気，嘔吐，心窩部痛があり，本院救急センターを受診した．右下腹部痛を認め，急性虫垂炎の疑いにて当科を紹介された．

入院時現症：身長144cm，体重38kgと体格は小さくやせ型で，亀背を認めた．血圧161/101mmHg，脈拍84/分整，体温39度．眼球結膜，眼瞼結膜には，黄疸，貧血を認めなかった．腹部は，Mcburney's pointを中心として圧痛を認め，Blumberg's sign(+)，Musclar defense(+)であった．

入院時血液検査成績：WBC7600/mm³，CRP＜0.1と正常であったが，白血球の左方移動を認めた．その他，血液生化学検査では，異常を認めなかった（Table1）．

腹部単純X線写真：左側弯症を認めるのみで，異常な腸管ガス像などは，認めなかった．

腹部超音波検査：少量の腹水があり，右下腹部に胆嚢の下垂を認めた．胆嚢はダルマ状を呈しており，壁の著明な浮腫状型肥厚を認めた（Figure1）．胆嚢内に結石はなく，debris様の異常エコーを認めた．総胆管の拡張はなかった．

Drip Infusion Cholangiography (DIC)：胆嚢は描出されなかったが，総胆管の右側へのひきつれを認めた（Figure2）．

腹部CT：右下腹部に，緊満し壁が肥厚した胆嚢を認めた（Figure3）．

以上より，無石性の壊疽性胆嚢炎と診断し開腹手術を行った．

手術所見：横隔膜下に少量の血性腹水を認めた．胆嚢は，腫大し，赤黒く変色しており，頚部，胆嚢管でのみ肝床部に固定されていた．そして，この固定部を支点として時計回りに約120度捻転していた（Figure4）．胆嚢管，総胆管に異常はなかった．浮遊胆嚢の頚部捻転による胆嚢炎と診断した．捻転解除後，胆嚢を摘出し，手術を終了した．

摘出標本：肝床との固定部範囲は35×20mmであ

平成10年4月8日受理

った（Figure5 upper）．胆嚢壁は著名に肥厚し，粘膜は，暗赤色で出血，壊死を認めた（Figure5 lower）．胆嚢内腔は，血液の混在した胆汁と膿で満たされていた．結石は認めなかった．

組織学的所見：胆嚢壁には広範な出血と壊死を認め，胆嚢捻転の結果生じた循環障害によるものと考えて矛盾しない所見であった（Figure6）．

術後経過は，良好で第8病日に退院した．

Table 1. Blood examination

| blood chemistry | | |
|---|---|---|
| ALB | 4.8 | g/dl |
| BUN | 17.6 | mg/dl |
| CRE | 0.6 | mg/dl |
| T-Cho | 202 | mg/dl |
| GOT | 18 | IU/L |
| GPT | 10 | IU/L |
| r-GPT | 13 | IU/L |
| ALP | 134 | IU/L |
| LDH | 420 | IU/L |
| T.B | 0.6 | mg/dl |
| CRP | < 0.1 | mg/dl |
| infection | | |
| HBS-Ag | (-) | |
| HCV | (-) | |
| PTHA | (-) | |

| blood analysis | | |
|---|---|---|
| WBC | 7600 | /mm³ |
| St | 6% | ↑ |
| Seg | 68% | ↑ |
| Lym | 20% | |
| Mon | 6% | |
| Eos | 0% | |
| Bas | 0% | |
| RBC | 435 | x10⁴/mm³ |
| Hb | 12.9 | g/dl |
| Ht | 39 | % |
| Plt | 21.9 | x10⁴/mm³ |
| coagulation | | |
| PT | 91 | % |
| APTT | 26 | sec |
| HPT | 96 | % |

## 考　　察

胆嚢捻転症は，1898年Wendel[1]により最初に報告された疾患で，本邦では，1932年の横山[2]の報告以来，約260例が報告されている．比較的稀な疾患であり，緊急手術を要するため，本症を念頭に置いておかなければ術前診断に難渋することが多い．須崎[3]らの報告によると，その発症年齢は，3歳から96歳で，60歳以上が79.5％を占め，女性が74.9％と多い．本症は，先天的要因として遊走胆嚢が存在し，これに捻れをきたす何らかの後天性の要因が加わり発生するものと考えられている．Gross[4]は，遊走胆嚢を，胆嚢と胆嚢管が間膜で肝下面に付着しているものをA型，胆嚢管のみが間膜で付着しているものをB型に分類し，捻転症は，B型に多く発症すると報告している．本症例は，胆嚢管と胆嚢頚部の一部にしか間膜はなく，A型と考えられる．遊走胆嚢は，剖検例の約5％に認められる[5]が，これらが全て捻転症を引き起こすのではない．遊走胆嚢という先天的因子に，加齢による組織の脆弱性，亀背，内臓下垂，瘦痩，側彎等の後天的因子が加わり，外傷，

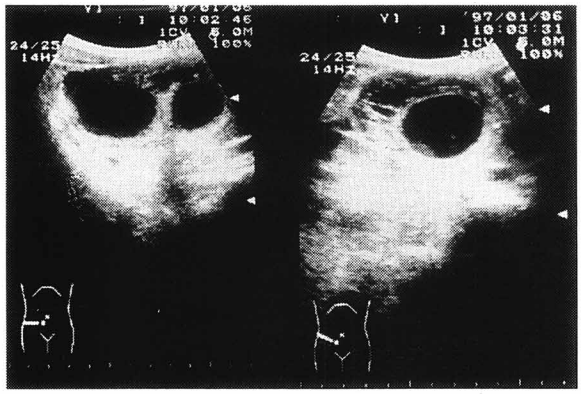

**Figure 1.** 超音波検査．胆嚢壁は，浮腫が著明で，内腔には，debris状の異常エコーを認めた．

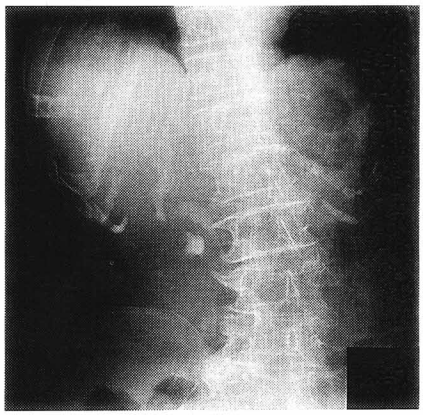

**Figure 2.** DIC．胆嚢は，抽出されず，総胆管の右側へひきつれを認めた．

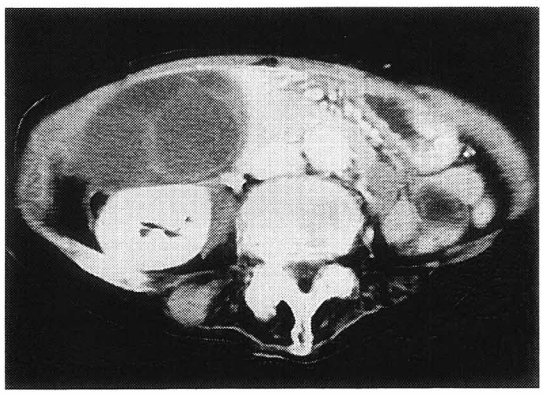

**Figure 3.** 腹部造影CT検査．右下腹部に緊満し，壁が浮腫状に肥厚した胆嚢を認めた．

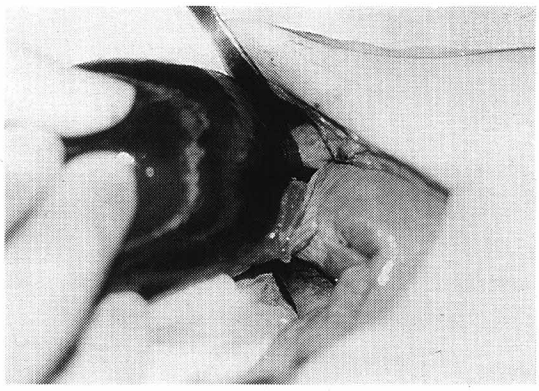

**Figure 4.** 手術所見．Gross A型の遊走胆嚢をみとめ，固定部を支点にして時計回りに約120度捻転していた．

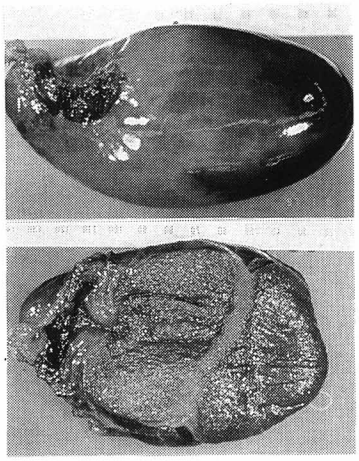

**Figure 5.** 摘出標本．胆嚢壁は，著明に肥厚しており，粘膜の出血，壊死を認めた．

急激な体位変換等の外的因子や，腹腔内圧の上昇，胆汁鬱滞，腸管運動の亢進等の内的因子が引き金となり捻転が生じると言われている[6)7)]．胆石の合併率については，20-33.3％と言われている[4)8)]．本症例も，Gross A型の遊走胆嚢を持ち，74歳と高齢で，小柄で，痩せており，亀背，左側彎症があった．誘因については不明であるが，発症の前日より術前の夫に付き添っていたことから，精神的なもの，環境の変化等が関与した可能性もある．

胆嚢捻転の術前診断は，本症が特有の臨床症状を欠くため，画像診断に頼らざるを得ない．超音波検査における特徴として，急性胆嚢炎の所見に加え，1）胆嚢の偏位，2）胆嚢頚部の淡い異常陰影，3）cystic ductの途絶，4）胆嚢と胆嚢床との遊離，等が報告されている[3)9)]．また，CTにおける特徴としては，急性胆嚢炎の所見に加え，1）胆嚢の偏位，2）胆嚢頚部におけるcontrast enhancementを伴う胆嚢内腔に突出する腫瘤様陰影，等が報告されている[3)10)]．しかし，これらの画像診断が発達した現在でさえ，その正診率は，20.9-22％[3)10)]であり，満足できるものではない．本症例の超音波所見は，急性胆嚢炎の所見に加え，胆嚢の下垂を認めたが，胆嚢の正中偏位は認めなかった．左側彎症があり，認識できなかったものと思われる．また，CTにても胆嚢捻転の特徴的所見は得られず，急性胆嚢炎と診断し開腹した．本疾患は胆嚢炎，虫垂炎，腹膜炎，などと診断されることが多く，術前診断に際し，鑑別疾患として本症を念頭に置くことが重要であると思われる．

本症の治療は，胆嚢摘出であるが，本症の解剖学的特徴により，捻転を解除すれば，胆嚢床，胆嚢管の剥離はほとんど必要ない．したがって，術前に診断がつけば，腹腔鏡による摘出術のよい適応になると考えられる．

## 結　　語

胆嚢捻転は，緊急手術を要する，比較的稀な疾患であり，その診断は，常に本症を念頭に置くことが重要である．自験例をふまえ，文献的考察を加え報告した．

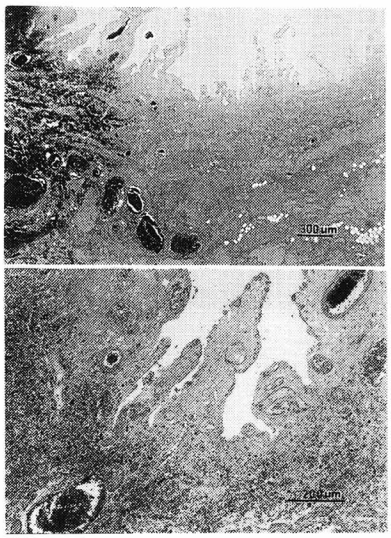


**Figure 6.** 病理組織像．胆嚢壁は，広範な出血と壊死を認めた．（H.E染色）

## 参考文献


1) Wendel AV: A cace of floating gallbladder and kidney complicated by cholelithiasia with perforation of the gallbladder. *Ann Surg* 1898; **27**: 199-202.

2) 横山成治：捻転症（睾丸，盲腸，胆嚢）三題．日外会誌 1932; **33**: 719.

3) 須崎 真，他：胆嚢軸捻転症の1症例-本邦236例の検討.胆と膵 1994; **15**: 389-393.

4) Gross RE: Congenital anomalies of the gallbladder-A review of one hundred and fortyeight cases,with report of a double gallbladder. *Arch Surg* 1936; **32**: 131-162.

5) Brewer GE: Prelimanary report on the surgical anatomy of the gallbladder and ducts from an analysis of one hundred dissections. *Ann Surg*, 1899; **29**: 721-730.

6) Haines FX,Kane JT:Acute torsion of the gallbladder. *Ann Surg* 1948: 128-256.

7) 宇野武治，他：胆嚢捻転症の一治験例．日臨外医会誌 1982; **45**: 176-180.

8) Arnold L: Aute torsion of the gallbladder. *Br J Surg* 1958; **45**: 338-340.

9) 森田敏祐，他：胆嚢捻転症の1手術例．日臨外医会誌 1933; **54**: 1028-1033.

10) 椰野正人，他：術前に診断し得た胆嚢捻転症に1例．日消外会誌 1982; **15**: 1269-1273.

11) 吉谷新一郎，他：術前診断が可能であった胆嚢捻転症の1例．胆と膵 1996; **17**: 191-194.

# A case of Torsion of the Gallbladder

Atsushi ADACHI[1)], Hiroaki TOSHIMITU[1)], Koji SIMODA[1)], Tetsuji USHIYAMA[1)], Takuo MURAKAMI[1)], and Toshikazu GONDO[2)],

*1) Department of Surgery, Iwakuni Medical Center Hospital, Iwakuni, Yamaguchi 740-0021, Japan*

*2) First Department of Pathology, Yamaguchi University School of Medicine, 1144 Kogushi Ube, Yamaguchi 755-8505, Japan*

## SUMMARY

We report a case of torsion of the gallbladder which is a rare disease and difficult to diagnose before operation. A 74-years-old woman was admitted to the hospital because of nausea, vomitting and abdominal pain in the right lower quadrant. Blood examination showed only the left shift in the white blood cell. Ultrasonography and computed tomography revealed a swollen gallbladder with no stone and with debris in the right lower quadrant. A crooked common bile duct without gallbladder was shown by drip infusion cholangiography. We suspected necrotic cholecystitis and operated. The gallbladder was twisted clockwise about 120 degrees. Then we gave a diagnosis of torsion of the gallbladder and performed cholecystectomy.