症例報告

# 直腸S状部孤立性転移を来した原発性小腸癌の１例

林　秀知，近藤潤也，千々松日香里，来嶋大樹，坂田晃一朗

JCHO下関医療センター　消化器外科　　下関市上新地町３丁目３番８号（〒750-0061）

Key words：原発性小腸癌，結腸転移，直腸転移，腹腔鏡下手術

## 和文抄録

症例は42歳男性．腸閉塞に対する精査CTにて小腸腫瘍を認め腹腔鏡下空腸部分切除術を行った．術中の病理検索で原発性小腸高分化型線癌と確定診断され，術後は最終病期fStageIIIaに対して大腸癌の補助化学療法レジメに則りCapecitabine+Oxaliplatine（CapeOX）療法を６ヵ月間施行した．しかしながら術後１年４ヵ月目の下部消化管内視鏡検査にて直腸S状部に発赤を呈した粘膜下腫瘍様の隆起性病変が認められ，生検病理組織診断は前回の小腸癌細胞とほぼ一致した．CT検査においても同部位に腫瘤形成を認め単発の病変であった．よって原発性小腸癌の異時性かつ孤立性に発生した直腸S状部転移と診断し腹腔鏡下直腸高位前方切除術を施行した．病理組織学的・免疫学的検索では漿膜下から粘膜下層にわたり既往の小腸癌と類似した腫瘍細胞の増生を認めた．現在，追加の化学療法は行わず厳重に経過観察中である．今回われわれは小腸癌根治術後，異時性に孤立性直腸S状部転移を来した非常に稀な原発性小腸癌１例を経験したので文献的考察を加えて報告する．

## はじめに

原発性小腸癌は比較的稀な疾患で特異的な症状を呈さず偶然発見されることが多く[1]，転移を伴った進行癌で発見されることもあり予後は不良である[2]．今回我々は腸閉塞症状の精査にて発見された小腸腫瘍に対して外科的根治切除を行い，術後補助化学療法を行うも直腸S状部へ脈管性に孤立性転移を来した非常に稀な症例を経験したので文献的考察を加えて報告する．

平成29年10月６日受理

## 症　例

**症　例**：42歳，男性．

**主　訴**：特になし．

**家族歴**：特記すべきことなし．

**既往歴**：18歳時：虫垂切除術．

**現病歴**：2015年10月，イレウスを伴う小腸腫瘍に対して腹腔鏡下空腸部分切除術を施行した．術中術後病理学的検索にて高分化型小腸腺癌（ly1，v0，pPM0, pDM0, pN1（3/17））と診断され，最終病期はfStageⅢaであった．大腸癌に準じ術後補助化学療法としてCapeOX療法を６ヵ月間行った．2017年２月，下部消化管内視鏡検査にて直腸S状部に腫瘍を指摘され精査加療となった．

**血液生化学検査**：CEA，CA19-9，CA125は正常値内，他に異常値を認めなかった．

**下部消化管内視鏡検査**：肛門縁から15cm口側の直腸S状部に発赤を呈する粘膜下腫瘤様の隆起性病変を認めた（図１a，１b）．他部位には明らかな病変を認めなかった．

**生検病理組織診断**：既往の小腸癌と類似した高分化型腺癌の病理組織所見であったが，粘膜層には腫瘍細胞を認めなかった．

**腹部骨盤造影CT検査**：直腸S状部に管腔内へ突出す

る腫瘤性病変を認め，軽度造影効果を示した（図２a，２b）．

これらの精査結果から，小腸癌からの異時性かつ孤立性大腸転移の診断のもと治癒切除可能と判断し，2017年３月に手術を行った．

**手術所見**：審査腹腔鏡観察では腹膜播種を認めず，直腸S状部の左壁に壁変形を伴う硬化部を認めた．引き続いて腹腔鏡下直腸高位前方切除術を行ない所属の中間リンパ節領域（No. 251，252）までを郭清した．

**切除固定標本所見**：粘膜面はほぼ正常で，直径18×10mm大の粘膜下腫瘍様の病変を認めた（図３a）．標本割面にて粘膜下層を主体に漿膜側まで灰白色の腫瘍部を認めた（図３b）．

**病理組織学的・免疫学的検査所見**：直腸壁漿膜下から粘膜下層まで既往の小腸癌と類似した高分化型腺癌細胞の増生を認めた（図４a，４b）．免疫染色ではCK7陰性，CK20陽性であり，既往の小腸癌と同一の結果であった（図４c，４d）．郭清リンパ節（No. 251，252）に転移を認めなかった．

**術後経過**：術後経過は良好であり，術後10病日に自宅退院となった．根拠のある術後補助化学療法レジメンが存在しないため，厳重な経過観察とした．

## 考　　察

十二指腸癌を除いた原発性小腸癌は，消化管原発悪性腫瘍において0.1～0.3％とされ比較的発生頻度が少ない[1]．発生部位は空腸56.2％，回腸47.4％で，空腸癌の83.9％はTreitz靭帯から60cm以内，回腸癌の72.2％はBauhin弁から40cm以内が好発部位とされる[3]．自験例もTreitz靭帯から60cm肛門側に存在していた．特異的な症状に乏しい小腸癌は腹痛や嘔吐を伴うイレウス症状を伴って発見されることが多く，既に他臓器転移や腹膜播種を伴う進行癌であることが多い．このため予後は不良で，５年生存率は

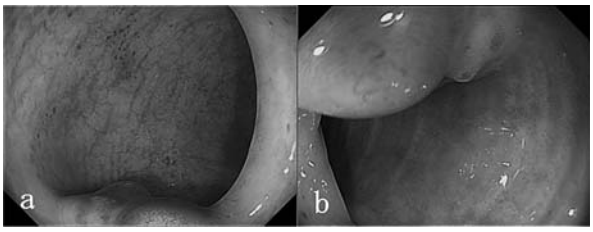


**図１**　下部消化管内視鏡検査所見
a）直腸S状部に発赤を呈する粘膜下腫瘍様の隆起性病変を認めた．
b）粘膜面は小結節状であるがほぼ正常な粘膜で覆われている．

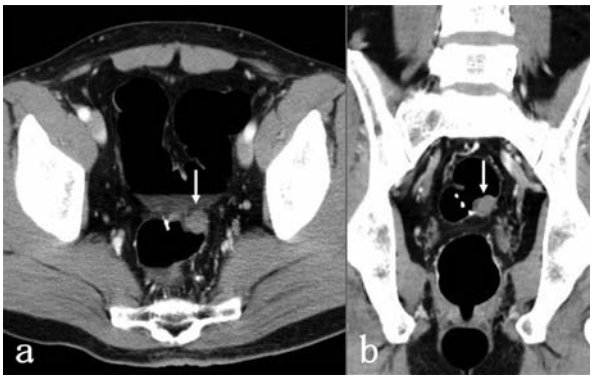


**図２**　腹部骨盤造影CT検査所見
a）横断面，b）冠状断面MPR像
直腸S状部に腔内へ突出する腫瘤性病変を認め，軽度造影効果を示した（白矢印）．

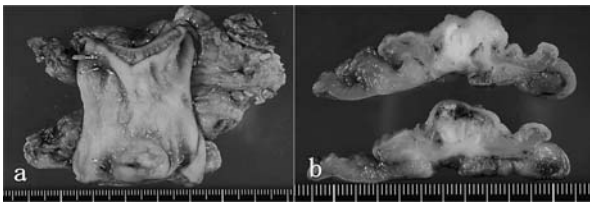


**図３**　切除固定標本所見
a）直腸S状部に直径18×10mm大の粘膜下腫瘍様の病変を認めた．
b）標本割面では粘膜下層を主体に漿膜側まで灰白色の腫瘍部を認めた．

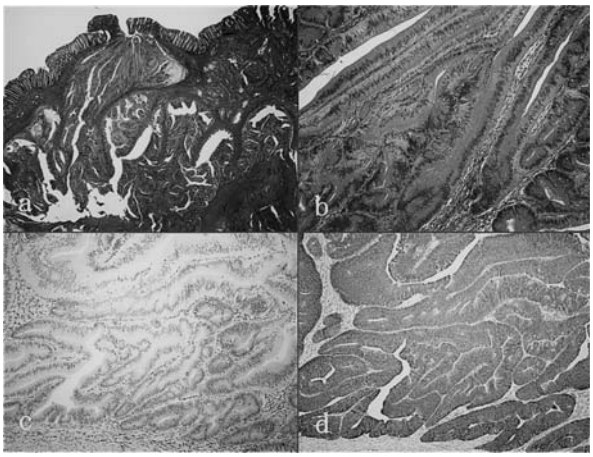


**図４**　病理組織学的・免疫学的所見
a），b）直腸壁漿膜下から粘膜下層まで既往の小腸癌と類似した高分化型腺癌細胞の増生が認められる．（a.H.E.染色×20．b.H.E.染色×100）
c），d）免疫染色では，CK7陰性，CK20陽性である．（c. CK7染色×200，d．CK20染色×200）

空腸癌で37.6%, 回腸癌で37.8%と報告されている[2]．しかしながら自験例のように初回発見時に遠隔転移のない症例に対してはリンパ節郭清を伴う根治切除術が重要であり，原発巣の根治的治癒切除が可能であれば長期生存も期待できるとされる[4, 5]．近年では検査・手術技術の進歩により小腸癌の診断から治療までの手順が確立しつつある．例えば，カプセル内視鏡での存在診断や，ダブルバルーン小腸内視鏡での診断と生検により術前確定診断を得た後に切除した報告例や[6]，低侵襲な腹腔鏡検査による診断と術中病理検索を加味して同時根治術をおこなった自験例などは有用な方法と考えている[7]．

原発性小腸癌に対する術後補助化学療法に関しては，現在まで経口フッ化ピリミジンや5-FU+LV療法を行うも５年生存率での有意差を認めなかったとの報告がある一方で，術後補助化学療法の有効性を支持する海外報告も見られる[8, 9]．現状では原発性小腸癌に対する術後補助化学療法及び切除不能・進行・再発小腸癌に対する化学療法ともに標準治療として確立されていないが，自験例では領域リンパ節転移を伴う進行小腸癌fStageⅢaの病期診断のもと，大腸癌化学療法に則り術後補助化学療法は必須と考え，多剤併用のCapeOx療法を選択して約６ヵ月間施行した．しかしながら原発性高分化型小腸腺癌の完全切除術後１年４ヵ月目という比較的早期に直腸S状部に粘膜下腫瘍様の転移病変が発見された．

転移性大腸癌は臨床病理学的に大腸壁への転移像の所見を呈するとともに，原発巣と同一の組織像でなければならず[10]，転移経路に関しては播種性や脈管性（血行性，リンパ行性）が考えられる．管腔内播種や壁内転移を除いた転移性大腸癌の形態に関しては，大腸壁外の漿膜側から逆行性に粘膜面にまで増殖してくると言われ[11]，自験例の病理組織学的形態でも漿膜下から粘膜下層にかけ増生しており正に合致していた．さらに転移病変は切除可能な孤立性病変であったため積極的に完全切除術を行い，既往の原発小腸癌と病理組織学的・免疫学的にも一致した高分化型腺癌であった．転移経路としては原発癌の初回手術で病変が完全切除されたこと，今回の手術所見と病理組織学的検索で癌性腹水や漿膜外浸潤がなかったことより播種性は否定的であった．また脈管性（リンパ行性）転移は消化管の切除や吻合，癒着により変化が生じるとの指摘もあり[12]，自験例では原発巣空腸と転移巣直腸S状部との解剖学的血流関係は説明できないものの，既往の空腸切除術によりリンパ流変更が起きた可能性は否定できず，脈管性（血行性）転移と考えた．脈管性（血行性）転移としてもその経路は不明ではあるが，他臓器からの大腸への転移は少なからず存在する．その原発巣は胃70.8%，卵巣10.7%，膵臓8.4%，大腸2.8%，胆嚢2.2%の順に多いと報告され[11]，原発性小腸癌の大腸転移症例は極めて稀である．我々が医中誌Webにて2017年５月までに「小腸癌」,「結腸転移」,「直腸転移」をキーワードに検索するに会議録を除くと本邦では自験例を含め２例の報告を認めるのみであった[13]．成廣らは２病変を右半側結腸切除術にて同時切除し，病理組織学的・免疫学的検査にて原発性小腸（回腸）癌の同時性上行結腸転移と診断した稀な１例を報告している[13]．自験例は，原発性小腸（空腸）癌の異時性直腸S状部転移であった．術後補助化学療法や厳重な検査フォローにより，転移巣が幸い孤立性で発見されたため再び腹腔鏡下に完全切除を行ない得た貴重な１例と考える．さらなる術後補助化学療法も考慮したが，根拠のあるレジメンが存在しないため厳重な経過観察とした．

## 結　　語

原発性小腸癌術後に術後補助化学療法を行うも，異時性に孤立性直腸S状部転移を来した稀有な１例を経験した．いずれも腹腔鏡下手術にて完全切除ができたが，今後も厳重な経過観察が必要と考える．

## 引 用 文 献


１）倉金丘一．本邦における原発性空・回腸癌の臨床統計学的考察．最新医　1979；**34**（5）：1053-1058.

２）James R. Howe, Lucy H. Karnell, Herman R. Menck, et al. The American College of Surgeons Commission on Cancer and the American Cancer Society. Adenocarcinoma of the small bowel：Review of the National Cancer Data Base, 1985-1995. *Cancer* 1999；**86**：2693-2706.

３）八尾恒良，八尾建史，真武弘明，他．小腸腫

瘍：最近5年間（1995-1999）の本邦報告例の集計．胃と腸 2001；36：871-881.
4）宇高徹総，松本尚也，遠藤 出，他．原発性小腸癌の臨床病理学的検討．癌と化学療法 2016；43：897-900.
5）池口正英，西土井英昭，工藤浩史，他．回腸未分化癌の1例－本邦報告95例の原発性空腸，回腸癌の検討－．日臨外会誌 1993；54：450-454.
6）田中千恵，藤原道隆，中山吾郎，他．術前診断され腹腔鏡下に切除し原発性小腸癌3例の手術症例の検討．日鏡外会誌 2010；15：361-365.
7）近藤潤也，前田祥成，西村 拓，他．イレウスで発症し腹腔鏡下に診断・治療した小腸癌の1例．癌と化学療法 2016；43：1848-1850.
8）緒方 裕，山口圭三，笹冨輝男，他．小腸癌の治療と成績．癌と化学療法 2010；37：1454-1457.
9）Brett L. Ecker, Matthew T. McMillan, Jashodeep Datta, et al. Efficacy of adjuvant chemotherapy for small bowel adenocarcinoma：A propensity score-matched analysis. *Cancer* 2016；122：693-701.
10）太田博俊，畦倉 薫，関 誠，他．転移性大腸癌の臨床病理．胃と腸 1988；23：633-643.
11）小林宏幸，渕上忠彦，堺 勇二，他．転移性大腸癌の形態学的特徴X線像を中心として．胃と腸 2003；38：1815-1830.
12）福田昴一．腸管の吻合ないし癒着によるリンパ路の改変に関する解剖学的研究．鹿児島大医誌 1972；23：1483-1515.
13）成廣哲史，中島紳太郎，満山喜宣，他．上行結腸孤立性転移を契機に発見された原発性小腸癌の1例．日消外会誌 2015；48：442-448.

## Isolated Metastatic Tumor of Rectosigmoidal Colon Originated from Primary Small Intestinal Cancer

Hideto HAYASHI, Jyunya KONDOU, Hikari CHIJIMATSU, Taiki KIJIMA and Kouichirou SAKATA

Department of Gastroenterological Surgery, JCHO Shimonoseki Medical Center, 3-3-8 Kamishinchi-chou, Shimonoseki, Yamaguchi 750-0061, Japan

### SUMMARY

The patient is a 42-year-old man. The CT scan for intestinal obstruction revealed tumor of the small intestine and laparoscopic partial jejunectomy was performed. The pathological diagnosis was well-differentiated adenocarcinoma of the primary small intestine. Reffering to the regimen of adjuvant chemotherapy in colorectal cancer. Capecitabine+Oxaliplatine（CapeOX）therapy was performed for six months after first operation. However, new lesion located at the rectosigmoidal（RS）colon was found after one year and four months by colonoscopy. It seems about submucosal tumor with mucosal reddening. The finding by cytologic examination was nearly consistent with the cells of the previously diagnosed cancer of the small intestine. The CT scan revealed single mass forming lesion at the same location. Therefore, we diagnosed as heterochronic and isolated metastasis to the RS colon from primary cancer of the small intestine. Laparoscopic high anterior resection of the rectum was performed. In histopathological and immunohistochemical analyses, tumor cells previously diagnosed was identified from the subserosa to submucosa. No additional chemotherapy was performed and he is under the intensive follow-up.