症例報告

内臓癌のPaget現象と鑑別困難であった肛門周囲Paget病の１例

矢野由香，久我貴之，佐野史歩，上田晃志郎，井口智浩，藤井康宏

山口厚生連長門総合病院外科　　長門市東深川85番地（〒759-4101）

Key words：乳房外Paget病，肛門周囲Paget癌，Paget現象，免疫組織化学検査

和文抄録

症例は8X歳男性．X年春より肛門部の湿疹と掻痒感を自覚していた．近医皮膚科で外用剤療法を受けていたが改善せず，同医院で生検を受け，Paget細胞を認め，X+１年Y月当科に紹介された．術前検査で隣接臓器癌は認めなかったが，術中所見で内臓癌によるPaget現象が疑われ，腹会陰式直腸切断術を施行した．術後の免疫組織学的検査はPaget現象のパターンであったが，切除標本内に明らかな内臓癌はなく最終的な病理学的診断は肛門周囲Paget病であった．術後経過良好で，術後約６年現在無再発で日常生活に支障を認めていない．

はじめに

Paget病は，特徴的な大型淡明細胞であるPaget細胞が表皮内で増殖する疾患である．発生部位によって乳房Paget病と乳房外Paget病に分けられる．一方Paget病と臨床症状や病理組織所見が酷似した病態にPaget現象がある．Paget現象とは直腸肛門癌など皮膚に隣接する内臓癌が上皮内を移動して皮膚へ到達し表皮内癌の所見を呈したものである．今回我々は，Paget現象と鑑別困難であった肛門周囲Paget病の１例を経験したので文献的考察を加えて報告する．

平成29年５月16日受理

症　例

患　者：8X歳，男性．

主　訴：肛門部湿疹．

既往歴：前立腺肥大症，逆流性食道炎．

家族歴：特記事項なし．

現病歴：X年春より肛門部の湿疹を認め，掻痒感を自覚していた．近医皮膚科にてステロイド外用剤や抗真菌性外用剤を処方されていたが改善はなかった．X+１年冬同皮膚科で施行された生検で肛門周囲Paget病が疑われ，手術目的で当院外科紹介となった．

初診時現症：肛門の３時から６時方向を中心に膨隆した隆起性皮膚病変を認め，疼痛と掻痒感を伴っていた．明らかな表在リンパ節は触知しなかった．

病理組織学的所見（生検時）：肛門周囲の暗褐色調扁平隆起性病変から生検施行．表皮内に淡明で豊富な胞体を有し核形不整を示すPaget細胞が増殖していた．一部真皮上層へ浸潤が認められた．

検査所見：血液一般，生化学的検査では異常を認めず，腫瘍マーカーはCEAが5.1ng/mlと軽度上昇していた．

CT所見：直腸に腫瘤性病変は指摘困難であった．明らかなリンパ節腫脹は認めなかった．

下部消化管内視鏡検査：直腸に４mm大の無茎性ポリープを認め，生検が施行されたが過形成性ポリープの診断であった．他に明らかな直腸および肛門管に腫瘍性病変は認められなかった．

Mapping biopsy所見：皮疹より１cm正常皮膚側に離れた部位から，８ヵ所施行しすべての検体で腫瘍細胞は認められなかった（図１a，b）．

精査にて，隣接臓器癌が証明できなかったため術前診断は肛門周囲Paget病，T2N0M0 cStage1B（皮膚悪性腫瘍ガイドライン）とした．

手術所見：X+１年春手術が施行された．皮膚側切離ラインはmapping biopsy部より１cm，粘膜側切離ラインは歯状線から口側２cmの距離で広範囲局所切除術が行われた（図２a）．同時に色素+ICG蛍光法を用いて鼠径センチネルリンパ節生検を行われた．センチネルリンパ節，皮膚側断端および粘膜側断端を術中迅速病理検査に提出した．センチネルリンパ節および皮膚側断端は陰性であった．直腸粘膜側断端にはPaget細胞を認め断端陽性であった．さらに口側直腸側１cmの粘膜を追加切除し，再度迅速病理検査へ提出したが断端陽性であった．直腸肛門癌か

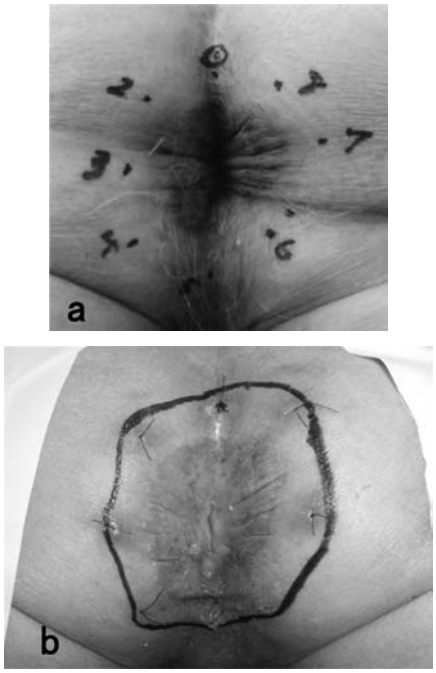

図１　術前Mapping biopsy所見
a：皮膚側は腫瘍辺縁より１cmの距離を置いて生検された．
b：縫合糸はmapping biopsyを行ったところを示している．

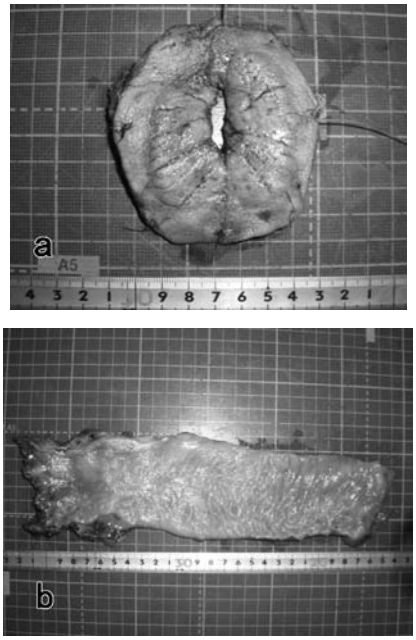

図２　手術所見
a：広範囲局所切除術が行われたが直腸粘膜側断端が陽性であった．
b：切除した直腸の標本内に肉眼的に腫瘍は認めなかった．

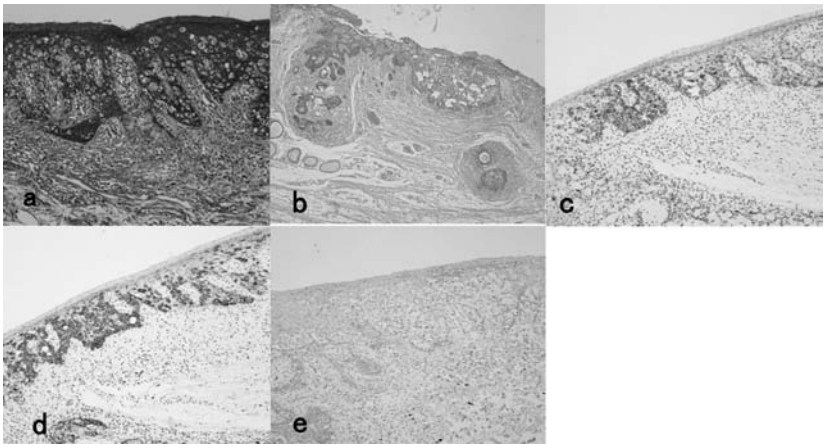

図３　病理組織学的所見
a：HE染色（×40）で表皮内に大型淡明胞体を有する腫瘍細胞の増殖が認められた．
b：HE染色（×4）で皮膚浸潤の深達度は1400μmで口側真皮網状層まで浸潤していた．
c：免疫染色CK7（×100）でCK7陽性細胞を認めた．
d：免疫染色CK20（×100）でCK20陽性細胞を認めた．
e：免疫染色GCDFP15（×100）でGCDFP15陽性細胞は認められなかった．

図４　術後会陰部創所見
会陰・臀部において創部痛，知覚障害等を認めず術前と同様の日常生活を送っている．

らのPaget現象が考えられたため術式を変更し，腹会陰式直腸切断術を施行した．会陰部の再建は皮下を広範囲に剥離し１期的直接縫合にて行われた．

手術標本所見：肛門周囲皮膚に55×55mm大の隆起性病変を認めた．切除した直腸の標本内に肉眼的に腫瘍は認めなかった（図２b）．

病理組織学的所見（手術後）：肛門部の扁平上皮・円柱上皮移行部～外陰部にかけての広い範囲にPaget細胞を認めた（図３a）．皮膚浸潤の深達度は1400μmで口側真皮の網状層まで浸潤していた（図３b）．直腸肛門部には癌細胞はなかった．付属リンパ節転移なく，脈管浸潤・リンパ管浸潤も認めなかった．腫瘍細胞は免疫染色でcytokeratin-7（以下CK7）陽性，cytokeratin-20（以下CK20）陽性，gross cystic disease fluid protein15（以下GCDFP15）陰性を示した．免疫組織化学検査の結果からは内臓癌のPaget現象が考えられたが最終的な病理診断より肛門周囲Paget病と診断された（図３c，d，e）．

経　過：進行度はT2N0M0 pStage1B（皮膚悪性腫瘍ガイドライン）であった．術後経過は良好であり，術後約６年現在，無再発生存で日常生活にも支障はない（図４）．

考　　察

Paget病は，特徴的な大型淡明細胞であるPaget細胞が表皮内で増殖する疾患である．発生部位によって乳房Paget病と乳房外Paget病に分けられる．乳房外Paget病は外陰部・腋窩・肛門周囲に好発し，肛門周囲に生じる頻度は乳房外Paget病の５％以下と稀である[1]．

肛門周囲Paget病はDanier and Couillandにより1893年最初に報告された[2]．症状は肛門周囲の掻痒感や限局性の腫瘤，粘液排出，出血，疼痛などを伴う進行性湿疹病変が特徴である[3]．皮膚炎や乾癬，真菌感染などとの鑑別が重要である．自験例でも，肛門周囲の痛みを伴う湿疹で発症し，ステロイド外用剤や抗真菌性外用剤で治療されていたが改善しないため生検が施行された．

Paget病の病理組織学的特徴は淡明な細胞質と明瞭な核小体・不整な類円形核を有するPaget細胞が肥厚した表皮内に増殖する．

肛門周囲Paget病と似た臨床像，病理組織像を示すものとして直腸肛門癌など皮膚に隣接する臓器癌が上皮内を移動して皮膚へ到達し表皮内癌の所見を呈するPaget現象がある．皮膚原発Paget病の多くは表皮内癌であり広汎な局所切除を行えば良好な予後が得られるが，Paget現象は隣接臓器癌の表皮内への浸潤があり予後不良である[4]．治療法の選択および予後が著しく異なるため，診断においては両者の鑑別が重要である．Paget現象の確定診断には隣接臓器癌の存在の証明も必要であるが，皮膚悪性腫瘍ガイドライン[5]ではCK20とGCDFP15の免疫組織化学的検索が有益とされている．自験例は術前の下部消化管内視鏡検査やCTで内臓癌を認めずPaget病を疑い免疫組織化学的検索は行われていなかったが，術前に行っておくべきであった．

Paget病ではアポクリン上皮関連抗原のGCDFP15が陽性，大腸癌・膀胱癌で陽性となりやすいCK20が陰性となる．通常，Paget現象ではGCDFP15陰性，CK20陽性となる[6, 7]．様々な上皮に陽性となるCK7に関しては両者の鑑別での有用性は低いとも言われている．免疫染色の結果のみでは確定診断できず，隣接臓器癌を証明することが必要であると考えられている．自験例はCK7陽性/CK20陽性/GCDFP15陰性でPaget現象に典型的な結果であった．しかし最終的な病理診断で隣接臓器癌は認めず肛門周囲Paget病と診断された．自験例のように，例外的に肛門周囲Paget病でGCDFP15陰性/CK20陽性の報告もあった．Goldblumら[8]は肛門周囲Paget病６例に対する免疫染色を行った結果，４例はCK7陽性/CK20陰性/GCDFP15陽性であったが，残り２例はCK7陽性/CK20陽性/GCDFP15陰性

であったと報告している．

肛門周囲Paget病の治療は，外科的切除が原則である．限局性の病変では広範囲局所切除，リンパ節転移を疑われる場合には腹会陰式直腸切断術が推奨されている[5]．原発巣の完全切除に必要な皮膚側の切除範囲は病巣の肉眼的境界が明瞭な部分やmapping biopsyで陰性と判定された部位については１cm程度の切除マージンでよいと考え，その他の境界不明瞭な部位については３cm程度のマージンが推奨される[5]．リンパ節転移の有無は予後因子として非常に重要である．センチネルリンパ節生検を施行すること自体は予後を改善するデータはないが，治療方針の決定には重要であり色素あるいは色素とアイソトープとの併用でセンチネルリンパ節を同定し生検を行う[9]．自験例は術前Paget病を疑い，それに準じた局所広範囲切除と鼠径部のセンチネルリンパ節生検を行っていた．しかし術中迅速病理検査で口側断端陽性となり直腸肛門癌からのPaget現象が考えられ直腸癌に準じた術式へ変更することとなった．

結　　語

Paget病とPaget現象の鑑別は時に困難であり，術前に免疫組織化学検査を含めた十分な検査をする必要があると考えた．今後，鑑別方法としてさらに精度の高い検査が望まれる．

引用文献

１）宮里　肇．乳房外Paget病の知見補遺－特にその悪性進展について－．日皮会誌　1972；**82**：519-539.

２）Danier J, Couiland P. Sur un cas de maladie de Paget de la region kerineo-anal et scrotale. *Ann de Dermatole et de Syph* 1893；**4**：25-31.

３）稲垣水美，吉川周作，増田　勉，他．肛門外科医に必要な肛門管悪性腫瘍の診断・治療のポイント．臨床肛門病学　2013；**5**：74-80.

４）井上靖浩，森本雄貴，三木誓雄，他．経肛門的スリーブ切除とV-Y皮弁により肛門機能を温存した肛門周囲Paget病の１例．日臨外会誌　2008；**69**：3223-3227.

５）公益社団法人日本皮膚科学会皮膚悪性腫瘍ガイドライン．https://www.dermatol.or.jp/medical/guideline/skincancer/（参照2016-10-10）

６）Brainard JA, Hart WR. Proliferative epidermal lesions associated with anogenital Paget's disease. *Am J Surg Pathol* 2000；**24**：543-552.

７）小杉光世，王　敏，寺畑信太郎，他．肛門，外陰・膣にPagetoid spreadを伴った肛門管腺癌の１例．日本大腸肛門誌　2002；**55**：359-365.

８）Goldblum JR, Hart WR. Perianal Paget's disease：a histologic and immunohistochemical study of 11 cases with and without associated rectal adenocarcinoma. *Am J Surg Pathol* 1998；**22**：170-179.

９）Hatta N, Morita R, Yamada M, et al. Sentinel lymph node biopsy in patients with extramammary Paget's disease. *Dermatol Surg* 2004；**30**：1329-1334.

A Case of Invasive Perianal Paget's Disease Mimicking Pagetoid Spread of Internal Malignancy

Yuka YANO, Takayuki KUGA, Fumiho SANO, Koushiro UEDA, Toshihiro INOKUCHI and Yasuhiro FUJII

Department of Surgery, Nagato General Hospital, 85 Higashihukawa, Nagato, Yamaguchi 759-4101, Japan

SUMMARY

We report herein the case of invasive perianal Paget's disease. An 8X-year-old man suffered from the eruption with itching of perianal region. He treated with ointment medicines at a dermatologic clinic. The symptom was not improved and the clinic doctor performed the biopsy of the eruption. Skin biopsy revealed Paget cells. The patient was admitted to our hospital. Imaging examinations could not detect

any sign of rectal and anal cancers. Abdominoperineal resection was performed because of the long infiltration of Paget's cell in the rectal mucosa. Histological examination of the resected specimen revealed proliferation of Paget cells, but no evidence of primary anorectal cancer was found. Although immunohistochemical findings were not typical, the final pathologic diagnosis was primary invasive perianal Paget's disease.

Both immunohistochemical findings and detection of nearby occult cancers are necessary to diagnose between perianal Paget's disease and Pagetoid spread. Sometimes, it is difficult to differentiate two diseases in preoperative examinations.