症例報告

会陰部の粉瘤より発生した扁平上皮癌の１例

鈴木道成，橋本毅一郎

周南市立新南陽市民病院外科　　周南市宮の前２－３－15（〒746-0017）

Key words：粉瘤，扁平上皮癌，悪性化

和文抄録

会陰部の粉瘤より発生した扁平上皮癌の１例を経験したので報告する．症例は56歳，男性．15年前に会陰部皮膚膿瘍の切開排膿を受け，その後も小腫瘤を時々自覚していた．約半年前より腫瘤の増大を自覚，１ヵ月前より疼痛，悪臭を伴うようになり近医を受診．会陰部の腫瘤生検より扁平上皮癌と診断され当科紹介となった．会陰部に鶏卵大の皮下腫瘤を認めた．腫瘤の中央部は自潰し，辺縁の皮膚は硬く触知した．腫瘤部より約５cm背側に皮下瘻孔で連続した過去の膿瘍切開部があり，皮脂特有の悪臭を伴う白色調の分泌物を認めた．CTでは長径43mmの境界明瞭な腫瘤で，内部に変性と思われる低濃度領域，辺縁部には明瞭な造影効果を認めた．腫瘤背側に皮膚と連続する索状構造が認められた．以上より粉瘤部に生じた扁平上皮癌と診断した．遠隔転移，リンパ節腫大は認めず，全身麻酔下に腫瘍切除術を施行した．病理組織所見は高分化型扁平上皮癌で，断端は陰性，病期分類はT2 N0 M0 StageIIであった．術後３年経過した現在，再発は認めていない．

はじめに

粉瘤は，一般外科診療で経験する頻度の高い皮膚良性腫瘍のひとつである．悪性化はまれとされており，経過観察される場合が多い．今回われわれは，会陰部粉瘤に生じた扁平上皮癌の１例を経験したので報告する．

平成28年10月７日受理

症　例

患　者：56歳，男性．

主　訴：会陰部有痛性腫瘤．

既往歴：脊髄腫瘍（45歳）．

現病歴：15年前に会陰部皮膚膿瘍の切開排膿を受けた．その後，時折悪臭を放つ小腫瘤を自覚していた．約半年前より腫瘤の増大を自覚，１ヵ月前より疼痛，悪臭を伴うようになり近医を受診した．生検が施行され，扁平上皮癌と診断された．腫瘤の近傍に瘻孔も認めたため，痔瘻癌を疑われ当科に紹介となった．

入院時現症：肛門から約２cm離れた会陰部の１～２時方向に，４cm大の皮下腫瘤を認めた．中央部は自潰し，辺縁の皮膚は硬く触知した．また，腫瘤の約５cm背側に皮下瘻孔で連続した過去の膿瘍切開部があり，同部より皮脂特有の悪臭を伴う白色分泌物を認めた（図１）．

入院時血液検査所見：血液・生化学検査は異常を認めなかった．腫瘍マーカーはSCC：1.0ng/ml，CEA：4.8ng/mlと正常範囲内であった．

CT所見：会陰部に43×26×35mmの比較的境界明瞭な腫瘤を認めた．辺縁部に造影効果が認められ，内部には変性物質と思われる低濃度領域を認めた．腫瘤背側に皮膚瘻孔部と連続する索状構造が認められた．腫瘤と直腸との連続性は認めず，遠隔転移やリンパ節腫大は認めなかった（図２a，b，c）．

以上より，会陰部粉瘤に扁平上皮癌が発生し，切開部皮膚と瘻孔を形成しているものと診断した．遠隔転移，リンパ節転移は認めず，全身麻酔下に腫瘍切除術を施行することとした．

図１　初診時臨床像
会陰部１～２時方向に鶏卵大皮下腫瘤を認めた．中央部は自潰し，辺縁の皮膚は硬く触知した．腫瘤より５cm背側に皮下瘻孔で連続した切開部瘢痕があり（←），皮脂特有の悪臭を伴う白色調の分泌物を認めた．

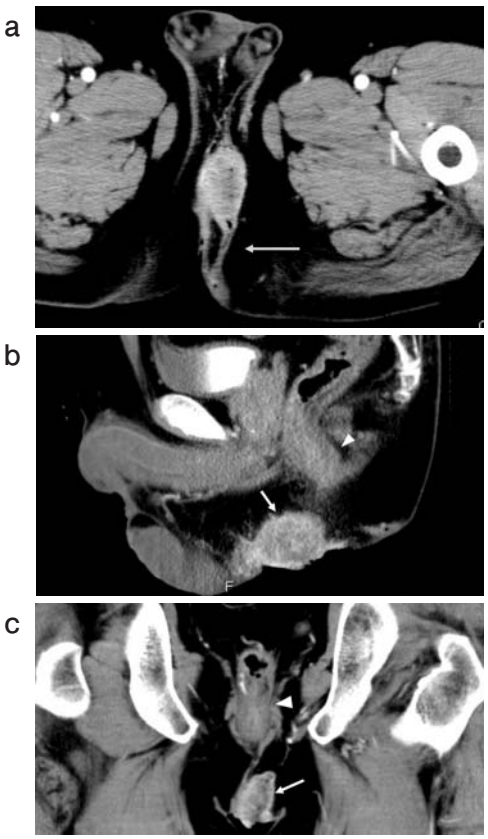

図２　造影CT
図２a（水平断）43×26×35mmの比較的境界明瞭な腫瘤であった．辺縁部には造影効果を認め，内部に変性と思われる低濃度領域が存在した．腫瘤背側に皮膚と連続する索状構造を認めた（←）．
図２b　造影CT（矢状断），図２c　造影CT（前額断）
腫瘤（←）と直腸（△）との連続は認めず，粉瘤部に生じた扁平上皮癌と診断した．遠隔転移やリンパ節腫大は認めなかった．

手　術：全身麻酔下に砕石位とし，腫瘍から肛門側１cm，反対側２cmのsafety marginをとりつつ，瘻孔部皮膚を含めて腫瘍をen blockに切除した（図３a，b）．周囲脂肪織への明らかな浸潤は認めず，腫瘍を露出させることなく切除することが可能であった．肛門の変形は来たさないように皮膚を縫合閉鎖することが出来た．
標　本：腫瘤は50×35×35mmで粉瘤壁は弾性硬であった．粉瘤壁の内側には皮脂が変性し硬化したものが固着していた．粉瘤壁は瘻孔部皮膚に連続しており，瘻管は40mm長であった．

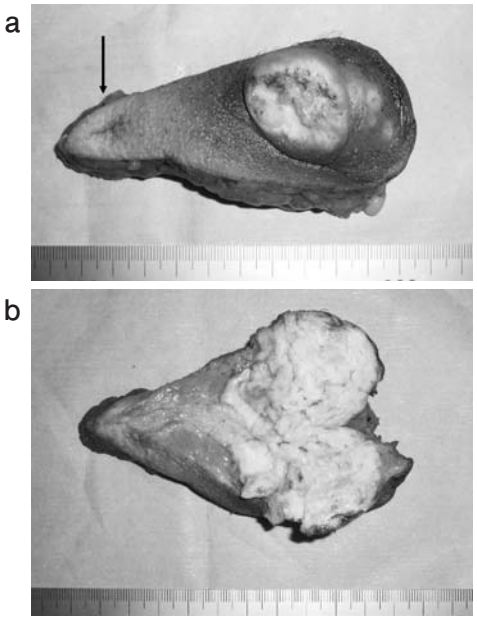

図３　切除標本写真
図３a　腫瘍から肛門側１cm，反対側２cmのmarginをとり，腫瘍を瘻孔部（←）を含めてen blockに切除した．
図３b　割面では，腫瘍の浸潤傾向は乏しく，皮脂が変性したと思われる硬い内容物を認めた．

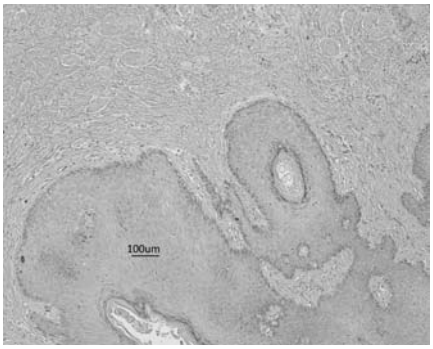

図４　術後病理組織検査（HE染色）
細胞異型は目立たないが，高度の角化を示す扁平上皮由来の異型細胞が，不規則胞巣状に増生し，一部で浸潤を認める．断端は陰性であった．瘻孔部は扁平上皮からなるが，carcinomaは認めなかった．

病理組織診断：Squamous cell carcinoma, well differentiated type. と診断された．細胞異型は目立たないが，高度の角化を示す扁平上皮由来の異型細胞が，不規則胞巣状に増生し，一部で浸潤を認める（図４）．断端は陰性．瘻孔部は扁平上皮から成るが，悪性所見は認めない．

経　過：病期分類はT2 N0 M0でStageII であった．術後補助療法は施行していない．術後３年経過した現在，再発所見は認めていない．

考　　察

粉瘤は，被覆表皮由来の表皮嚢腫（epidermal cyst）と外毛根鞘由来の毛嚢嚢腫（trichilemal cyst）よりなる．皮膚腫瘍の中で最も頻度の高い良性腫瘍のひとつである[1]．粉瘤の悪性化は非常にまれとされている．その頻度は，Morganら[2]は0.011％と報告しているが一方，Bauerら[3]は平均2.2％（1.1～9.2％）と述べ，欧米の報告ではさまざまである．ただしこの数字は，病理組織学的検査を施行された粉瘤が母集団であり，切除しても病理組織学的検査を施行していない症例がかなり多いと推定され，また切除されずに放置されている症例も多いと考えられるため，実際にはその頻度はさらにまれであると考えられる．医学中央雑誌において，「粉瘤」，「表皮嚢腫」，「悪性化」，「扁平上皮癌」，「有棘細胞癌」をキーワードとして検索したところ，本邦では1915年に青山[4]が報告して以来，自験例を加えて115例の報告があった．

本邦報告例における患者の年齢は，23歳から98歳と幅広く認められ，平均年齢は54.4歳，男女比は約２：１で，中高年男性に多く見られた．なお，欧米の報告では，平均年齢ではほぼ同様であるが，男女差はないとされている[3]．本邦では部位別に臀部が最も多く，次いで頭頸部，下肢と続くが，欧米では頭頸部が約80％を占めている[3, 5-7]．組織型では本邦，欧米ともに，有棘細胞癌（扁平上皮癌）が約80％と最も多く，次いで，基底細胞癌が多い[3, 8-10]．大きさは，鶏卵大以上の比較的大きなものがほとんどで[11]，平均腫瘍径は9.4cmと巨大である傾向が見られた[5, 12]．腫瘤自覚からの平均経過年数は17年と長期であった．本症例は中年男性の会陰部に生じており，腫瘤自覚から約15年が経過していた．

粉瘤を母地として悪性腫瘍が生じたと判断する根拠として，土田ら[13]は以下の４つの項目をあげている．

① 臨床的に粉瘤と思われる腫瘤が長年（数年～数十年）存在していて，その腫瘤がある時期から急速に増大してきたこと
② 有棘細胞癌の場合，組織学的に腫瘍の組織構造が角質嚢腫様構造を示し，粉瘤の嚢腫構造を想起させること
③ 腫瘍層の一部に悪性化していない嚢腫壁が存在すること
④ 悪性化していない嚢腫壁が残存し，かつ組織学的にその壁と連続性に異型細胞の増殖がみられること

自検例では，これらの条件すべてを満たしており，粉瘤から発生した扁平上皮癌として矛盾はないと考えられた．

悪性化の誘因として，感染や炎症，圧迫や嚢腫内容物による慢性的な刺激が挙げられている[13-17]．自験例も慢性的に物理的刺激が加わる会陰部に発生した粉瘤に長期間の感染を伴い悪性化した可能性が示唆された．

三宅ら[12]は粉瘤の悪性化のキーワードとして，中年男性，臀部，巨大，長い経過，急速な増大，感染・炎症の反復をあげており，これらの条件に該当する症例は，積極的に悪性化を疑う必要があると報告している．粉瘤の悪性化はまれであるが，上記に該当する症例は悪性化を念頭に置き，積極的に手術を勧め，病理組織学的検査を行う必要があると考えた．

粉瘤より発生した有棘細胞癌は高分化型が多く，一般には転移が少なく予後は良いとされる[15]．しかし，嚢腫壁が破れた場合には容易に周囲組織へ浸潤するとされており[17, 18]，リンパ節転移や他臓器転移を来たし予後不良な症例の報告も散見されるため注意が必要である[15, 19]．本症例では，嚢腫壁の穿破はなく，リンパ節転移や他臓器転移も認めず，根治手術を行うことが出来た．術後３年経過した現在，再発は認めていないが，今後も再発のチェックを続けていく予定である．

結　　語

長期間の経過の後に扁平上皮癌を発生した会陰部の粉瘤を経験したので，文献的考察を加えて報告した．

引用文献

1）成澤 寛．最新皮膚科学大系．第12巻 中山書店．東京，2002；52.

2）Morgan MB, Stevens GL, Somach S, et al. Carcinoma arising in epidermoid cyst：a case series and aetiological investigation of human papillomavirus. *Br J Dermatol* 2001；**145**：505-506.

3）Bauer BS, Lewis VL Jr. Carcinoma arising in sebaceous and epidermoid cysts. *Ann Plast Surg* 1980；**5**：222-226.

4）青山徹蔵．粉瘤の癌腫編成標本供覧．近世医学 1915；**2**：553.

5）西尾有紀子，田中京子，稲積豊子，田村啓彦．粉瘤より生じた有棘細胞癌の1例．皮膚臨床 2011；**53**：930-931.

6）Bishop EL. Epidermoid Carcinoma in sebaceous cysts. *Ann Plast Surg* 1980；**5**：222-226.

7）Caylor HD. Epitheliomaas in sebaceouscyst. *Ann Surg* 1925；**82**：164-176.

8）Delacretaz J. Keratotic basal-cell carcinoma arising from an epidermoid cyst. *J Dermatol Surg Oncol* 1977；**3**：310-311.

9）権田和宏，谷田宗男，岡田 理，他．表皮嚢腫より生じたと考えられる鼻背部の基底細胞癌．皮膚病臨床 1998；**20**：1053-1056.

10）大原鐘敏，中村 潔，南條文昭．悪性変化を伴った粉瘤の1例．形成外科 1993；**36**：1415-1419.

11）辻 学，安倍聖人，井手 隆，他．表皮嚢腫より生じた有棘細胞癌．皮膚病診療 2006；**28**：1043-1046.

12）三宅宗晴，島影達也，笠井千尋，他．臀部表皮嚢腫より発生した有棘細胞癌の1例．*Skin Cancer* 2010；**3**：358-362.

13）土田哲也，大原国章．表皮嚢腫より生じたと考えられる有棘細胞癌の1例．皮膚臨床 1982；**24**：1277-1281.

14）佐々木嚢，川口正晴，武藤 寛，他．表皮様嚢胞（粉瘤）より発生したと考えられる扁平上皮癌の1例．日臨外会誌 1988；**49**：383-388.

15）福田知雄，大畑恵之，木花 光．表皮嚢腫より発生した有棘細胞癌の1例．臨皮 1990；**44**：839-842.

16）山本正樹，塚田貞夫，安念有声．悪性変化を伴った粉瘤．皮膚臨床 1980；**22**：1049-1054.

17）寺澤直子，奥田良治．表皮嚢腫より発生した有棘細胞癌の1例．臨皮 2001；**55**：1037-1039.

18）Stone MJ, Abbey EA. Sebaceous cyst；Its importance as a precancerous lesion. *Arch Derm Syph* 1935；**31**：512-515.

19）橘 充弘，岩井伸也，寺井 勉．皮膚表皮嚢腫に生じた扁平上皮癌の1例．診断病理 2010；**27**：330-333.

A Case of Squamous Cell Carcinoma Arising in Atheroma of the Perineum

Michinari SUZUKI and Kiichiro HASHIMOTO

Department of Surgery, Shunan City Shinnanyo Hospital, 2-3-15 Miyanomae, Shunan, Yamaguchi 746-0017, Japan

SUMMARY

A 56 -year-old man received the incision and drainage of the perineal skin abscess in 15 years ago. He was constantly aware of the small mass. About half a year ago, he noticed the increase of the mass. He visited a nearby hospital for the pain and bad odor one month ago. The biopsy specimen of the mass showed the existence of squamous cell carcinoma, and he was referred to our hospital. The hen's egg-sized subcutaneous tumor in the perineal area was elastic hard. The central part of the tumor had self-destruction. CT showed well-defined mass in long diameter 43mm with clear contrast effect in the peripheral zone. Lymphnode metastasis or distant metastasis were not recognized. We performed tumor resection under general anesthesia. Histopathological findings showed completely resection of well-differentiated squamous cell carcinoma. Clinical stage was Stage II (T2 N0 M0). Recurrence dose not recognize in postoperative 3 years. We reported a rare case of squamous cell carcinoma that occurred from atheroma of the perineum.