症例報告

小細胞肺癌治療後に発生した同一肺葉内病変が分類不能癌と診断された１例

吉峯宗大，村上順一，佐野史歩，林雅太郎，上田和弘，濱野公一

山口大学大学院医学系研究科器官病態外科学分野（外科学第一）　宇部市南小串１丁目１－１（〒755-8505）

Key words：小細胞肺癌，放射線化学療法，分類不能癌，サルベージ手術

和文抄録

【背景】小細胞肺癌治療後の同一肺葉内病変を切除し分類不能癌と診断された１例を報告する．【症例】60歳代の男性．右肺下葉S8原発の小細胞肺癌StageⅢA（T1bN2M0）に対して放射線化学療法が行われ，完全寛解となった．２年後に同一肺葉のS10に腫瘤が出現し，16ヵ月間にわたって化学療法が行われた．縮小と増大を繰り返し，最終的に治療抵抗性となったため当科紹介となった．右肺下葉S10に25×25mm大の腫瘍性病変を認めた．縦隔・肺門リンパ節や遠隔臓器への転移を疑う所見はなかった．小細胞肺癌の同一肺葉内再発と考えられるが，化学療法抵抗性で他に有効な治療法がないことから右下葉切除術ND2a-1を施行した．病理検査で分類不能癌と診断された．術後29ヵ月の現在，再発を認めない．【結論】小細胞肺癌に対する内科的治療抵抗性となった時点で救済手術を意図して右下葉切除術を行ったが，病理診断は分類不能癌であった．第２癌または再発の両観点から考察する．

はじめに

小細胞肺癌に対する化学放射線治療の成績向上に伴い，長期生存例が増加する一方で，第２癌や再発癌に対する治療が問題となる．その選択肢の１つとして，局所制御目的の外科的切除が効果的であったとする報告が散見される．その手術適応については，個々の症例によって判断する必要性があるが，他に有効な治療法がないこと，完全切除が可能な病変であること，長期予後が期待できることなどが挙げられる．

今回，我々は限局型小細胞肺癌に対する放射線化学療法後に同一肺葉内再発，または第２癌が考えられ，化学療法後に外科的切除を行った症例を経験した．

症　例

症　例：60歳代，男性．

主　訴：なし．

現病歴：検診の胸部レントゲン検査で異常を指摘され，気管支鏡下の洗浄細胞診で右下葉S8原発の限局型小細胞肺癌StageⅢA（T1bN2M0）と診断された．放射線化学療法［cisplatin（CDDP）+ etoposide（VP-16），radiation therapy（RT）を計45Gy/30Fr（加速過分割照射）］が施行された．４クール施行後にcomplete response（CR）となり予防的全脳照射が施行された．２年後のCTで右下葉S10に腫瘤影が出現し，再発が疑われた．原発巣近傍であり，放射線の追加照射は不可能であった．16ヵ月間にわたってamrubicin（AMR）を４クール施行，CDDP+VP-16を６クール施行，nogitecan（NGT）を施行した．partial response（PR）とprogressive disease（PD）を繰り返し，最終的に治療抵抗性となった．ラジオ波焼灼療法を施行したが効果不十分と判断され，手術目的に当科紹介となった．

平成27年10月６日受理

既往歴：なし.

家族歴：特記すべきものなし.

喫煙歴：30本/日×38年間．当科受診の８年前から禁煙.

入院時現症：身長168.3cm，体重67.6kg，BMI 23.9，体温36.6℃，脈拍66回/分　整，血圧133/76ｍｍHg，SpO2　96%（room air），ECOG-PS 0，Hugh-Jones分類 Ⅰ度.

胸腹部に理学的異常所見なし．表在リンパ節触知せず.

血液・生化学検査：明らかな異常なし.

腫瘍マーカー：ProGRP 37.3pg/ml，NSE 10.8 ng/ml.

呼吸機能検査：VC4.02L, %VC116.5%, FEV1.0 2.53 L, FEV1.0%62.31%.

胸部X線所見：病変は指摘できない.

小細胞肺癌発症時の胸部CT所見（図１）：右下葉S8に30mm大の腫瘤を認め，右肺門・縦隔・気管分岐下にリンパ節腫大を認める．遠隔転移を疑う所見は認めない.

原発巣の病理細胞診（図２）：気管支肺胞洗浄液 ClassⅤ Small cell carcinoma 結合性の弱い小型の異型上皮細胞が，やや重積性のある集塊で出現している．異型細胞はほぼ裸核状で，核形不整を示し，クロマチンが顆粒状に増量していることからsmall cell carcinoma と診断された．標本中に adenocarcinoma を示唆する異型細胞は認めない.

再発時の胸部CT所見（図３）：右下葉S10に25×25 mm大の腫瘤を認める．リンパ節の腫大は認めない.

頭部MRI所見：転移を疑う所見は認めない.

手術所見：後側方開胸でアプローチし，右下葉切除術+ND2a-1（N1，N2a郭清，上縦隔郭清を省略）を施行した．胸膜播種，胸水は認めなかった.

摘出標本所見：腫瘍径25×25×30mm．腫瘍の臓側胸膜面への露出，肺内転移は認めなかった.

病理組織所見（図４－A，B）：胸膜直下の結節ではクロマチンの濃い卵円形の核を有し，細胞質がやや乏しい異型細胞が充実性胞巣を形成し，浸潤増生していた．胞巣中心部には壊死が目立ち，ラジオ波焼灼療法の影響と思われる広汎な壊死像も見られた. 免疫染色ではサイトケラチンは陽性であったが，神経内分泌マーカーであるクロモグラニンA，CD56，シナプトフィジンはいずれも陰性で，その他のマーカーであるTTF-1, SP-A, p63, CK5/6についてもいずれも陰性であった．免疫染色の結果からも特定の分化傾向は明らかではなかったため，分類不能癌と診断された．また，脈管浸潤，胸膜浸潤，

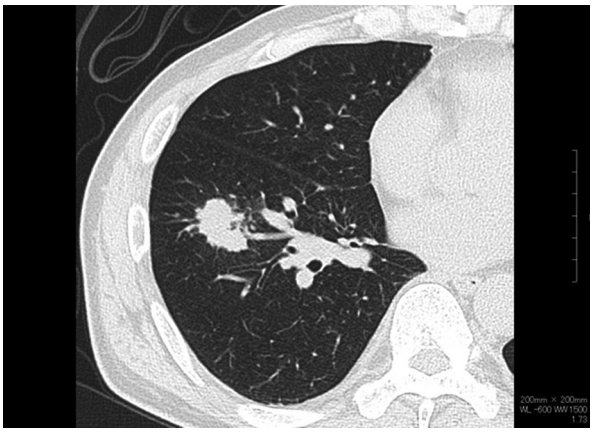

図１　初診時のCT
右下葉S8に30mm大の腫瘤性病変を認めた．右肺門・縦隔・気管分岐下にリンパ節腫大を認めた.

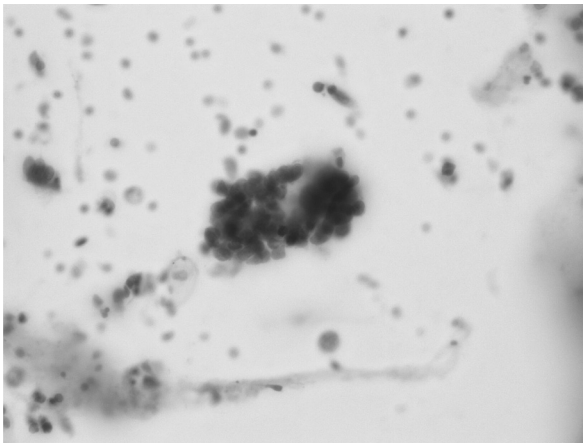

図２　気管支肺胞洗浄液
小細胞肺癌と診断された.

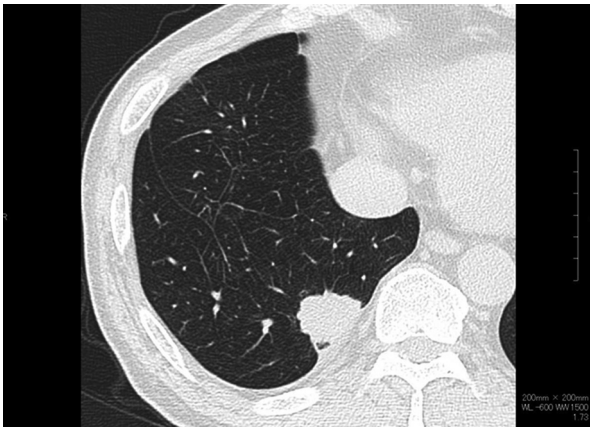

図３　当科受診時のCT
右下葉S10に25×25mm大の腫瘤を認めた.

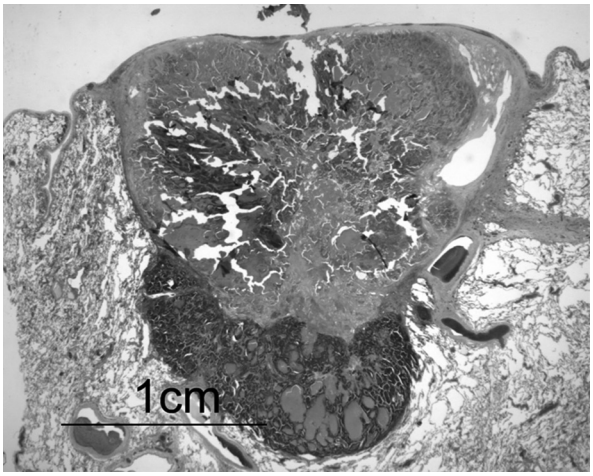

図４－A　摘出標本の病理組織検査
病変の広い範囲に壊死像を認めた．（HE 染色×0.5）

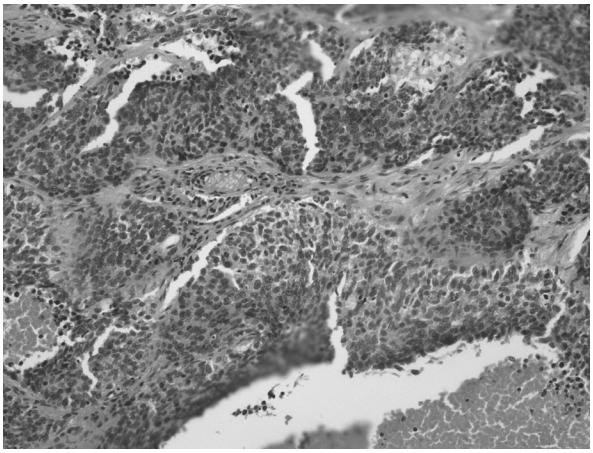

図４－B　摘出標本の病理組織検査
特定の分化傾向は認めず，分類不能肺癌と診断された．（HE 染色×40）

リンパ節転移は認められなかった．

術後経過：術後経過は良好で，術後８日目に退院となった．術後29ヵ月の現在まで再発は認めていない．

考　　察

限局型小細胞肺癌に対する放射線化学療法の奏効率は80～100%であるが，再発率は50～60%と高く[1]，結果的に５年生存率は約20%とされている[2]．長期生存例においては，第２癌の発生や晩期再発が予後に大きく関与する．

第２癌については，喫煙など第１癌と同一の発癌因子や，抗癌剤や放射線照射などの第１癌に対する治療が発生リスクになると考えられており，小細胞肺癌治療後の第２癌としては，非小細胞肺癌，頭頸部癌，食道癌，胃癌，膵臓癌，膀胱癌，腎癌，二次性白血病などが挙げられる[3]．Tuckerらは，喫煙者は非喫煙者に対して第２癌の発生リスクが７倍であるとし，小細胞肺癌治療後に２年間以上生存した611例中51例に非小細胞肺癌が発生し，一般人口に対する相対リスクは11倍，放射線療法施行例では13倍に増加したと報告している[4]．また晩期再発については，化学療法によりCRとなった５年後に再発を認めたとする報告があり[5]，長期生存例においても再発を視野に入れた経過観察が必要であると思われる．

今回の症例では，原発巣は小細胞肺癌であり，CR診断２年後に同一肺葉内に発生した病変は分類不能肺癌と診断された．肺癌取扱い規約において，分類不能肺癌はいずれのカテゴリーにも含められない悪性上皮性腫瘍であると定義されており，症例ごとに悪性度は異なるが，基本的には非小細胞肺癌に分類されると考えられている．本症例は，喫煙歴，放射線化学療法など，第２癌発生のリスクを有していたことから，同一肺葉内に発生した病変は第２癌である可能性が高い．一方で，形態が異なるものの本病変が小細胞癌からの再発である可能性がある．下方らの国内の集計では，分類不能肺癌は肺癌外科手術症例の0.3%と稀であるが[6]，先のTuckerらの報告では，小細胞癌治療後に続発した非小細胞肺癌51例中９例（18%）が分類不能癌としており[4]，両者の間に大きな乖離がある．本症例においても，小細胞肺癌に対する様々な治療の過程で腫瘍の形質が変化して分類不能肺癌となり，転移を来たした可能性がある．実際に，当初の同一肺葉内病変は小細胞癌を標的とした化学療法に感受性があったにも関わらず，治療を重ねることで治療抵抗性となった点からも腫瘍の形質変化の可能性がある．

Szczesnyらは，小細胞肺癌に対する手術適応の１つとして，根治的化学療法または放射線化学療法後の再発または遺残病変に対する救済手術を挙げている[7]．小細胞肺癌の再発に対して化学療法が追加施行されることが多いが，初回治療と比較して化学療法に対する反応は悪く，しばしば治療困難となる．そのため，化学療法抵抗性である限局病変に対しては，局所制御および根治を目的とした救済手術が有効である症例を認める．Shepherdらは，小細胞肺癌に対する化学療法によるCR後の再発８例と化学

療法±放射線療法後に遺残する20例の計28例における救済手術について検証し，生存中央値24.5ヵ月，５年生存率23%であったと報告し，その有用性を報告している[8]．また，藤原らは，限局性小細胞肺癌治療後に第２癌として発生した非小細胞肺癌の３症例に対して外科的切除を行い，無再発で術後２～３年経過しているとして，第２癌に対する手術の有効性を報告している[9]．

放射線化学療法による小細胞肺癌の治療成績が向上し，長期生存例が増加すると第２癌や再発癌に対する治療が問題となってくる．小細胞肺癌治療後も注意深く経過観察を行い，化学療法を施行したうえで残存する局所病変に対しては，外科治療の役割が増すことが考えられる．

結　　語

原発部位は右下葉S8であり，CR導入２年後に発見された右下葉S10の病変が再発であるか第２癌であるかの判断は容易ではないと考えられる．いずれにしても，CTで右下葉S10に病変を認めてから手術を施行するまでの２年間の経過において，腫瘍自体の増大はあるものの，縦隔・肺門リンパ節や遠隔臓器への転移は認めておらず，外科的切除後も再発なく経過している．このことは，手術適応を吟味する必要はあるが，小細胞肺癌治療後の再発や第２癌への治療法として外科的切除の有効性を示唆するものであると考えられる．

謝　　辞

本論文を作成するにあたり，山口大学大学院医学系研究科分子病理学分野　近藤智子先生より，病理組織学的所見についてご指導賜りました．ここに感謝の意を表します．

引用文献

1）Elias AD. Small cell lung Cancer：state-of-the-art therapy in 1996. *Chest* 1997；**112**（Sup）：251S-258S.
2）Takada M, Fukuoka M, Kawahara M, Sugiura T, Yokoyama A, Yokota S, et al. Phase III study of concurrent versus sequential thoracic radiotherapy in combination with cisplatin and etoposide for limited-stage smallcell lung cancer：results of the Japan Clinical Oncology Group Study 9104. *J Clin Oncol* 2002；**20**：3054-3060.
3）小中千守. 小細胞肺癌における二次発癌と予防. 肺癌の臨床　1998；**1**：309-313.
4）Tucker MA, Murray N, Shaw EG, Ettinger DS, Mabry M, Huber MH, et al. Second primary cancers related to smoking and treatment of small-cell lung cancer. Lung Cancer Working Cadre. *J Natl Cancer Inst* 1997；**89**：1782-1788.
5）大成功一，大田加与，西田幸司，三宅浩太郎，郷間　厳，岡崎　浩．限局型肺小細胞癌に完全寛解導入して６年後局所再発を認めた１例．肺癌　2011；**51**：259-264.
6）下方　薫．1999年肺癌外科手術症例の全国集計に関する報告．肺　2007；**47**：299-311.
7）Szczeny TJ. Surgical treatment of small cell lung cancer. *Semin Oncol* 2003；**30**：47-56.
8）Shepherd FA. Is there ever a role for salvage operations in limited small-cell lung cancer?. *J Thorac Cardiovasc Surg* 1991；**101**：196-200.
9）藤原俊哉，西川仁士，稲田順也，金原正志，小谷一敏，松浦求樹．限局性小細胞肺癌治療後に非小細胞肺癌が発生し治癒切除しえた３例．肺癌　2013；**53**：760-766.

A Case of Unclassified Lung Carcinoma Diagnosed after the Treatment for Small Cell Lung Carcinoma.

Sota YOSHIMINE, Junichi MURAKAMI,
Fumiho SANO, Masataro HAYASHI,
Kazuhiro UEDA and Kimikazu HAMANO

Department of Surgery and Clinical Science (Surgery Ⅰ.), Yamaguchi University Graduate School of Medicine, 1-1-1 Minami Kogushi, Ube, Yamaguchi 755-8505, Japan

SUMMARY

【Background】We report a case of unclassified lung carcinoma diagnosed after the treatment for small cell lung carcinoma.【Case】The patient is a man of 60 years old. The patient was treated with systemic chemoradiotherapy for small cell lung carcinoma developed in the right lower lobe S8 (T1bN2M0). Regardless of achieving complete remission, the patient developed metachronous solitary lung nodule in the same lobe (S10). The nodule could be controlled for 16 months by chemotherapy against small cell carcinoma. Because the nodule became to be chemotherapy-resistant, the patient underwent surgery. Postoperative pathological examination revealed features of being unclassified carcinoma of the lung. The patient is aliving without recurrence 29 months after the operation.【Conclusion】Although it remains unknown whether the secondary lung lesion is metastatic or second primary lesion, surgery played a role as a curative intent treatment.