症例報告

診断に苦慮したANCA関連血管炎性中耳炎の一例

沖中洋介，菅原一真，津田潤子，田中邦剛[1)]，金川英寿[1)]，下郡博明，山下裕司

山口大学大学院医学系研究科耳鼻咽喉科学分野(耳鼻咽喉科学)　宇部市南小串１丁目１－１（〒755-8505）
下関医療センター耳鼻咽喉科[1)]　下関市上新地町３－３－８（〒750-0061）

Key words：難治性中耳炎，MPO-ANCA，ANCA関連血管炎

和文抄録

多発血管炎性肉芽腫症は，細小動静脈や毛細血管などの小血管を主病変とし，全身に症状を呈する炎症性疾患である．最近では，この疾患群の中で，MPO-ANCA陽性で急激に進行する感音難聴を伴った難治性中耳炎の報告が増加している．これらは共通した臨床像を呈し，ANCA関連血管炎性中耳炎と呼ばれている．本疾患を治療する上では，全身に症状を呈する可能性があること，脳神経症状を続発し，死亡に至る例も存在することから，耳鼻咽喉科だけではなく，内科を含めた多くの診療科の関与が必要である．今回，我々は，難治性中耳炎の治療経過中に進行性感音難聴をきたし，最終的にANCA関連血管炎性中耳炎と診断された１例を経験したので，文献的考察を加えて報告する．

はじめに

ANCA関連血管炎は，細小動静脈や毛細血管などの小血管を主病変とし，血管の壊死性病変と高いANCA陽性率を共通の特徴とする．これらは，多発血管炎性肉芽腫症，顕微鏡的多発血管炎，好酸球性多発血管炎性肉芽腫症に分類される[1)]．多発血管炎性肉芽腫症では，耳症状から初発する症例が散見され，また，最近ではMPO‐ANCA陽性で急激に進行する感音難聴[2)]や顔面神経麻痺[3)]を伴った難治性中耳炎の報告が増加している．

これらは共通した臨床像を呈することから，ANCA関連血管炎性中耳炎（otitis media with ANCA‐associated vasculitis：OMAAV）と呼ばれる[4)]．今回，我々は，難治性中耳炎の治療経過中に進行性感音難聴をきたし，最終的にANCA関連血管炎性中耳炎と診断された一例を経験したので報告する．

症例提示

患　者：41才女性．

主　訴：両側難聴．

現病歴：某年１月頃より軽度の両側難聴，耳痛が出現し近医耳鼻科で加療された．３月頃より難聴の増悪を自覚し，５月に総合病院耳鼻咽喉科を紹介された．同院外来では中耳炎として抗菌薬等を投与されたが，経過中に徐々に左聴力閾値の上昇を認めたため，７月に精査加療目的に当科を紹介された．

既往歴：特記すべきことなし．

耳内所見：鼓膜は両側とも腫脹・発赤しており，膿汁の付着を認めた．さらに中耳腔の貯留液が鼓膜より透見された（図１a，b）．

標準純音聴力検査：前医の初診時には右38.3dB，左46.7dBと，右軽度，左中等度の難聴を認めた（図１c）．当科初診時の検査結果を示す．右40.0dB，左76.7dBと右中等度，左高度難聴を呈しており，難聴の進行を認めた（図１d）．

耳部CT：両側とも鼓室に軟部陰影を認めたが，乳

平成27年５月14日受理

突蜂巣の軟部陰影は軽度で含気を認めた．耳小骨の破壊や離断の所見は認めなかった（図２）．

入院時血液検査：CRPは0.007mg/dl，白血球も5800×10 6/Lと正常範囲内であった．白血球分画では，好酸球が8.1％（正常上限5.0％）と軽度上昇を認めたが，好中球は60.0％と正常範囲内であった．

治療経過（図３）：当院に入院後，難治性中耳炎の鑑別診断として，好酸球性中耳炎，ANCA関連血管炎性中耳炎，結核性中耳炎，コレステリン肉芽腫，腫瘍性疾患を考慮し，自己免疫疾患を含む血液検査と耳漏菌検などを提出した．また，既に骨導閾値の上昇を認めたため，入院の上，ヒドロコルチゾン500mgより漸減投与を行った．入院４日目にはMPO-ANCAの検査値が8.4U/ml（正常上限3.5U/ml）であることが判明し，ANCA関連血管炎性中耳炎と診断された．PR3-ANCAの値は1.0U/mlと正常範囲内であった．当院血液内科へ紹介したが，難聴以外の他臓器症状がないため内科的には治療は不要とされた．聴力は徐々に改善し（図４c），中耳腔の含気も得られるようになったため（図４a，b），９病日にプレドニゾロン30mg内服に切り替え14病日に退院した．現在，前医で経過観察中であるが，聴力がさらに改善（図４d）したことからプレドニゾロンは５mgに減量して内服中である．

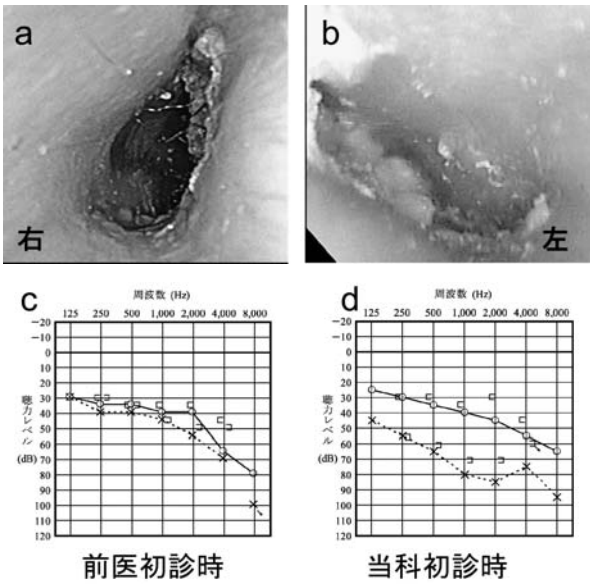

図１　当科初診時の鼓膜所見（a，b）と前医及び当科初診時の標準純音聴力検査（c，d）
鼓膜は両側とも腫脹・発赤しており，膿汁の付着を認めた．さらに中耳腔の貯留液が鼓膜より透見された（a，b）．前医初診時と比べ当科初診時には感音難聴の進行を認めた（c，d）．

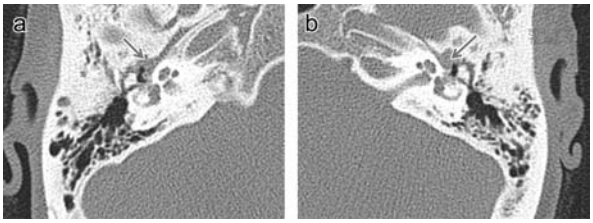

図２　耳部ターゲットCT
両側とも鼓室に軟部陰影を認めたが，乳突蜂巣の軟部陰影は軽度で含気を認めた．耳小骨の破壊や離断の所見は認めなかった．

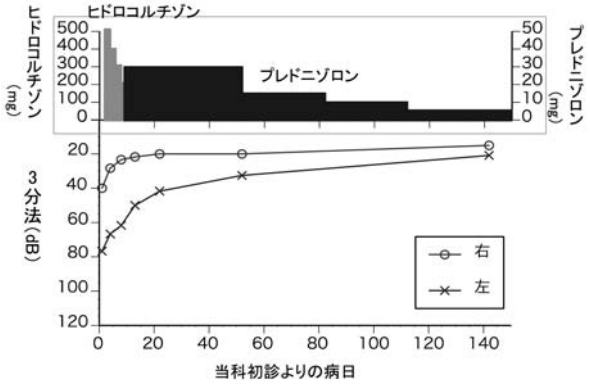

図３　入院後経過

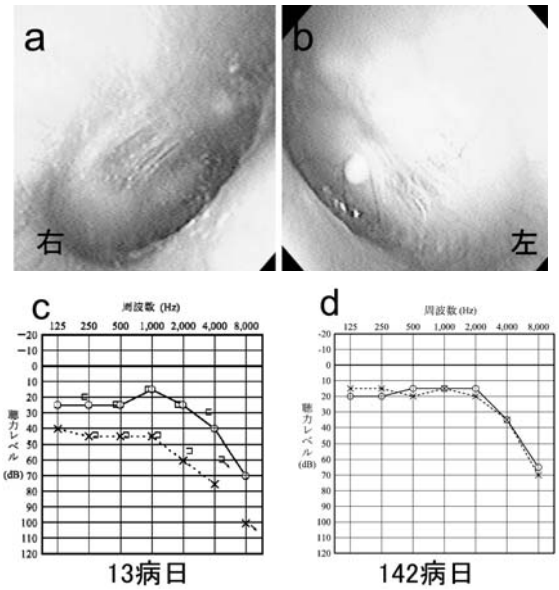

図４　退院時の鼓膜所見と標準聴力の経過
両側とも外耳道・鼓膜の炎症所見は改善した（a，b）．また，13病日には聴力は右21.7dB，左50dBとなり（c），142病日には右15.0dB，左16.7dBまで改善した（d）．

考　　察

以前より治療に難渋する中耳炎症例を検討してきた結果，その中に，PR3-ANCA抗体，MPO-ANCA抗体が陽性となるANCA関連血管炎の関与が疑われる症例が明らかになってきた．ANCA関連血管炎の中でも多発血管炎性肉芽腫症は，鼻，耳，眼，上気道および肺の壊死性肉芽腫性病変，全身の中小血管の壊死性肉芽腫性血管炎，腎の壊死性半月体形成性腎炎を３徴とする難治性の全身性血管炎である．ANCA関連血管炎において最も多く出現する症状は腎症状（78.1%），全身症状（76.4%）とされており，耳症状の頻度は13.5%と必ずしも高くない[5]．しかし，原渕らのグループが集積した多発血管炎性肉芽腫症の中で初診時に耳症状を認めた症例は47%であると報告しており，耳症状は決して希な症状ではないことが示されている[4]．ただし，これらの疾患では顔面神経麻痺や肥厚性硬膜炎を合併することが多いとされており[6]，正しく診断治療を行うことが重要である．

ANCA関連血管炎性中耳炎の診断基準としては，診断基準案の作成が試みられ，順次改訂されている．本症例では報告されているなかで最も新しい診断基準案（表１）[4, 7]を用いた．本症例はこの診断基準案の１．２．３を認めたため，ANCA関連血管炎性中耳炎と診断された．同一の症例であっても血液検査によるMPO-ANCAは一定の結果を示すわけではなく，病勢や治療によって変化し，診断に苦慮する例が報告されている[8]．今回，治療に難渋した結果，最終的にANCA関連血管炎性中耳炎と診断された．治療開始後にANCA抗体の値が変動していた可能性はあるが，本症例では再検査は行っていないので不明である．本症例では入院に一般的な感音難聴の治療としてステロイドの全身投与を開始するとともに，ANCA関連血管炎性中耳炎の可能性を疑い検査を行った．入院中にMPO-ANCA陽性となったことから，ステロイドの全身投与を継続することができ，良好な結果を得られたものと考えた．

ANCA関連血管炎の標準的治療としては，ANCA関連血管炎の診療ガイドラインによると，重症例では大量ステロイド投与とシクロフォスファミドの併用療法が基本であると明記されている[9]．また，ワーキンググループの調査によるとANCA関連血管炎性中耳炎の寛解導入療法として，プレドニゾロンとシクロフォスファミドを併用された例が最多となっている（表２）[7]．本症例では免疫抑制剤の使用も検討するために，内科に紹介したが，他臓器症状がないため内科的には治療不要との判断されたこと，ステロイドの全身投与によって症状が改善したことから免疫抑制剤を使用せず，治療を行った．本疾患の特徴として脳神経症状を合併，続発することが示されている．原渕らが報告した32例のうち14例（44%）で顔面神経麻痺が合併または続発し，８例（25%）で肥厚性硬膜炎（下位脳神経症状）が合併または続発した．さらに，脳底動脈の血管炎によるクモ膜下出血で死亡した症例が２例（６%）あり，早期診断および治療が重要であるとされる[10]．今回報告した症例はステロイド単独の治療で寛解状態にあるが，コントロール不良な症例では，内科医と連携の上，免疫抑制剤を併用した治療が必要になってくると考えられた．今後，再燃する可能性もあり，引き続き，経過観察を行う予定である．

表１　ANCA関連血管炎性中耳炎（OMAAV）診断基準

1. 抗菌薬または鼓膜換気チューブが奏功しない中耳炎
2. 進行する骨導閾値の上昇
3. 血清PR3-ANCAまたは血清MPO-ANCAが陽性
4. 生検組織で①または②のいずれかがみられる
   ①巨細胞を伴う壊死性肉芽腫性炎
   ②小・細動脈の壊死性肉芽腫性血管炎
5. 下記の疾患が否定される
   ①結核性中耳炎，②コレステリン肉芽腫，③好酸球性中耳炎，
   ④腫瘍性疾患（癌，炎症性線維芽細胞腫など）
6. 参考となる合併症または続発症
   ①耳以外の上気道病変，肺病変，腎病変，②顔面神経麻痺
   ③肥厚性厚膜炎，④多発性単神経炎，⑤くも膜下出血

・確実例：（1または2）＋（3または4）がみられる。
・疑い例：1＋2＋5がみられ，かつプレドニゾロン，サイクロフォスファミドの投与またはそれに準じた治療が奏功する。

（文献５より改編引用）

表２　ANCA関連血管炎性中耳炎（OMAAV）における寛解導入療法

治療に用いた薬剤	頻度
PSL＋CY	40%
PSL単剤	34%
PSL＋CY以外の免疫抑制剤	12%
PSL以外のステロイド単剤	4%
その他	10%

PSL：プレドニゾロン
CY：シクロフォスファミド（文献５より改編引用）

ま と め

ANCA関連血管炎性中耳炎の一例を経験した．難治性中耳炎の鑑別時にはANCA関連血管炎性中耳炎を考慮し，検査を繰り返す必要があると考えた．本症例はステロイド単剤で寛解状態にあるが，経過中に脳神経症状を続発し，死亡例も報告されていることから，治療に免疫抑制剤の併用が必要になる場合があり，内科との連携が重要であると考えた．

引 用 文 献

1）原渕　保，岸部　幹．【血管炎－基礎と臨床のクロストーク－】ANCA関連血管炎の病因・病理，診断・治療　多発血管炎性肉芽腫症の診断と治療．日本臨床　2013；**71**：288-295.

2）瀬嶋　尊，石田　孝，石川　浩，市村　恵．MPO-ANCA陽性自己免疫疾患に合併した感音難聴の４例．*Otology Japan* 2001；**11**：288.

3）武田　憲．MPO-ANCA陽性の難治性中耳炎と顔面神経障害．*Facial Nerve Research* 2011；**31**：29-30.

4）原渕　保．全身性疾患と関連する耳鼻咽喉科疾患　ANCA関連血管炎性中耳炎（OMAAV）．日本耳鼻咽喉科学会会報　2014；**117**：1222-1225.

5）湯村　和，伊藤　千．【中小型血管炎の新展開】ANCA関連血管炎の活動性と臓器傷害の評価．脈管学　2009；**49**：63-73.

6）山口　朝，原渕　保，浜本　誠，他．耳症状で初発したウェゲナー肉芽腫症例．耳鼻咽喉科臨床　1997；**90**：531-536.

7）吉田　尚，岸部　幹，立山　香，岡田　昌，坂口　博，長谷川　賢，et al. ANCA関連血管炎性中耳炎90症例の臨床像　ANCA関連血管炎性中耳炎全国調査ワーキンググループ中間報告．*Otology Japan* 2014；**24**：53-61.

8）内田　真，上田　雅．両側聾が改善したANCA関連血管炎による難治性中耳炎．*Otology Japan* 2013；**23**：92-97.

9）槇野　博，松尾　清．第３章診断と分類基準，3.1厚労省の診断基準．病型分類．東京：サイテック・コミュニケーションズ；2014.

10）原渕　保，飯野ゆき子，岸部　幹，吉田　尚，立山　香，小林　茂．ANCA関連難治性中耳炎診断治療におけるピットホールとジレンマ解消ANCA関連血管炎性中耳炎（Otitis media with ANCA associated vasculitis（OMAAV））の診断基準（案）．*Otology Japan* 2013；**23**：279-281.

A Case of ANCA Positive Refractory Otitis Media Started with Otitis Media with Effusion

Yosuke OKINAKA, Kazuma SUGAHARA, Junko TSUDA, Kuniyoshi TANAKA[1)], Eiju KANAGAWA[1)], Hiroaki SHIMOGORI and Hiroshi YAMASHITA

Department of Otolaryngology（Otolaryngology），Yamaguchi University Graduate School of Medicine, 1-1-1 Minami Kogushi, Ube, Yamaguchi 755-8505, Japan　1）Shimonoseki Medical Center Otolaryngology, 3-3-8 Kamishinchi, Shimonoseki, Yamaguchi 750-0061, Japan

SUMMARY

Antineutrophil cytoplasmic antibody（ANCA）associated vasculitis is characterized by systemic necrotizing vasculitis. We reported a case of ANCA positive refractory otitis media started with otitis media with effusion. The patient complained of progressive hearing loss, which was not improved by treatments with antibiotics. Therefore, the patient entered our hospital. The patient was diagnosed as otitis media with ANCA associated vasculitis（OMAAV），because the serum MPO-ANCA was detected in the first examination in our hospital. After the administration of steroid, her symptoms were sufficiently improved. It is known that otitis media with ANCA associated vasculitis can be secondary associated with polyneuritis and brain hemorrhage. Therefore, the treatment for OMAAV should be performed in cooperation with the internal departments.