症例報告

食道癌術後再建胃管に発生した早期胃癌の１例

久保秀文，長岡知里，多田耕輔，宮原　誠，長谷川博康，近藤　哲[1)]

独立行政法人地域医療機能推進機構徳山中央病院外科　周南市孝田町１－１（〒745-8522）
独立行政法人地域医療機能推進機構徳山中央病院消化器内科[1)]　周南市孝田町１－１（〒745-8522）

Key words：食道癌，再建胃管癌，化学療法，慢性腎不全

和文抄録

食道癌根治手術後に発見された再建胃管癌の１例を経験した．症例は73歳，男性．10年前より慢性腎不全にて血液透析を継続中であったが，３年前に食道癌にて右開胸開腹胸部食道亜全摘術，胸骨後経路による頚部食道吻合術が施行された．2012年９月定期的内視鏡検査で胃管の胃体中部後壁にⅡc病変が認められた．生検では印環型細胞癌と診断されEndoscopic Mucosal Resection（以下EMR）の適応外病変と判断された．胃管切除手術を勧めたが本人が拒否したためテガクール・ウラシル配合剤（以下UFT）の内服を開始した．その後３ヵ月毎の内視鏡検査，６ヵ月毎のPET/CTを施行して経過を追った．2013年６月のPETで右肺門部リンパ節の異常集積を認めたためUFT内服に加えCPT-11を２コースのみ（２週毎点滴投与）投与した．UFT投与後約２年経過する現在，患者は健在であり，2014年７月の内視鏡ではⅡc病変は縮小し生検で癌細胞は検出されなくなり化学療法が奏効している．胃管癌の予後は一般に不良とされているが早期発見による長期生存例の報告も多くみられる．食道切除後の６ヵ月毎の定期的な内視鏡検査が病変の早期発見に不可欠である．また，胃管内の早期胃癌に対してUFTの内服は安全性，有用性の点から選択肢の一つと成り得るものと考える．

平成26年11月28日受理

はじめに

食道癌術後の再建胃管内に発生した胃癌は比較的まれであるが，近年，食道癌の治療成績の向上につれて再建胃管癌の発見および治療法が問題となっている．高齢者や合併症を有する患者では手術侵襲が過大となるためその治療に苦慮する事も多い．

今回われわれは食道癌術後の再建胃管に発生した早期胃癌に対してUFT内服継続と２コースのCPT-11の追加投与にて胃癌発見後，約２年間主病変はほぼ消失し，健在である透析患者の１例を経験したので報告する．

症　例

患　者：73歳，男性．
主　訴：特になし．
家族歴：特記すべきことなし．
既往歴：高血圧，糖尿病，62歳時よりネフローゼ症候群，63歳時より慢性腎不全で血液透析継続中．
現病歴：2009年10月胸部食道癌に対して右開胸開腹食道亜全摘術，３領域リンパ節郭清/胸骨後経路による胃管再建頚部食道吻合術を施行した（Mt, 0-Ⅱb，A0N0M0，StageⅠ，中分化型扁平上皮癌，pT1aEP-LPM, n0, infα, ly0, v0, p-stage0；図１a, b，c）．術後の経過は良好であったが，術後３年目の2012年９月の内視鏡検査および上部消化管透視検査で再建胃管の胃体中部後壁にⅡc病変を指摘された（図２a，b）．

再受診時現症：身長165cm，体重51kg，血圧168/81mmHg，脈拍72/分整，貧血，黄疸なく胸部および腹部には理学的異常所見を認めず，腹部は平坦で腫瘤や腹水貯留などの異常所見は認めなかった．表在リンパ節も触知しなかった．

入院時血液検査所見：腎機能障害（BUN28.2mm/dl, Cre5.72mg/dl）を認めたが他の血液一般，生化学検査には異常を認めず，腫瘍マーカー（SCC, CEA, CA19-9, 1-CTP）には異常を認めなかった．

臨床経過：内視鏡下の生検で印環型細胞癌と診断されたため（図２c），EMR（Endoscopic Mucosal Resection，内視鏡的粘膜切除術）の適応外病変と判断し手術を勧めたが患者本人が拒否された．その

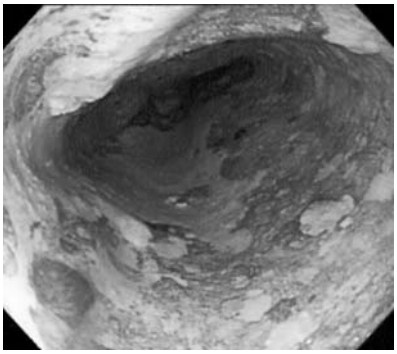

図１a　生検組織の病理所見（HE染色×200）
高度の異型を有する扁平上皮細胞由来の腫瘍細胞が充実性胞巣を呈して増生・浸潤しており扁平上皮癌と診断された．

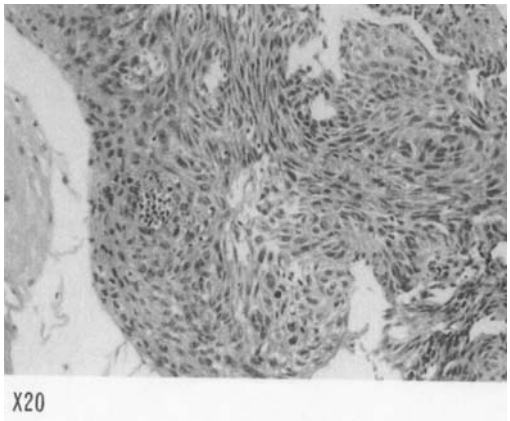

図１b　病理所見（HE染色）
高度の異型を有する扁平上皮細胞由来の腫瘍細胞が充実性胞巣を呈して増生・浸潤している．

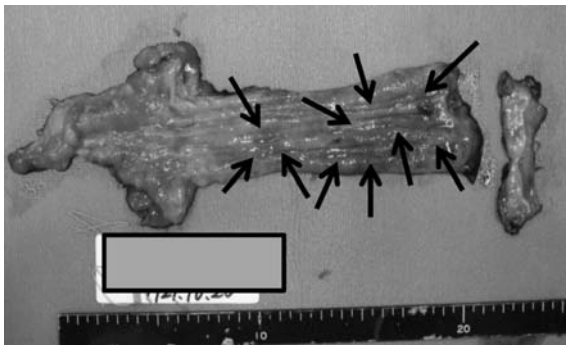

図１c　切除標本
中部食道に比較的広範囲（5×4.5cm, 全周）のⅡcが存在した．

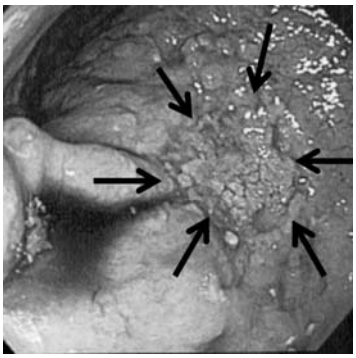

図２a　内視鏡所見（2012年９月）
胃体中部の後壁にⅡc病変を認めた．

図２b　胃透視所見（2012年９月）
同部にBaの淡い溜りを認めた．

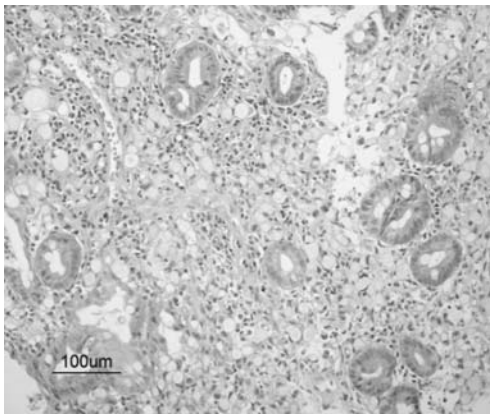

図２c　生検病理像（2012年９月）
多数の印環型細胞癌が認められた．

ためテガフール・ウラシル配合剤（以下，UFT）300mg/dayの内服を開始した．その後，現在に至るまで３ヵ月毎の上部消化管内視鏡検査，６ヵ月毎のPET/CTを施行してきた．2013年６月，PETでの右肺門部リンパ節への異常集積が疑われたため（図３a），イリノテカン（以下，CPT-11）を標準量の2/3である100mg/m2/dayへ減量して２週毎に追加投与開始した．本症例ではUGT1A1の遺伝子変異は認めなかったが，２回投与した時点でgrade2の下痢が出現したため，以後はCPT-11の投与は中止した．４ヵ月後のPET/CTでは右肺門リンパ節への集積の増悪はなく（図３b），その後も明らかな集積の増強は認めなかった．

内視鏡検査像推移；時間経過とともにⅡc病変は縮小していき2014年８月には痕跡程度となり，生検で

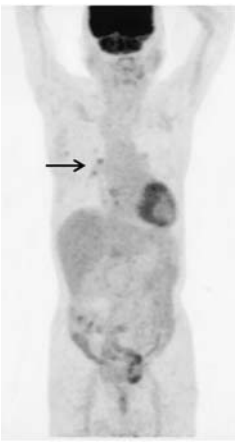

図３a　PET所見①（2013年６月）
右肺門リンパ節への軽度集積が指摘され，非特異的ではあったが同部への転移も否定できなかった．

図３b　PET所見②（2013年10月）
CPT-11投与中止後も右肺門リンパ節へは軽度集積のままでほとんど変化は見られなかった．

a

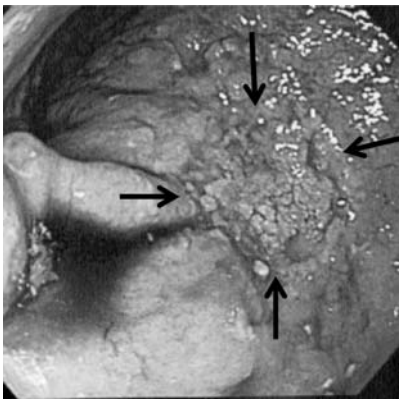

b

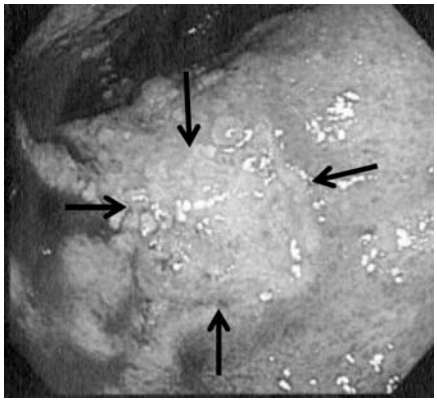

c

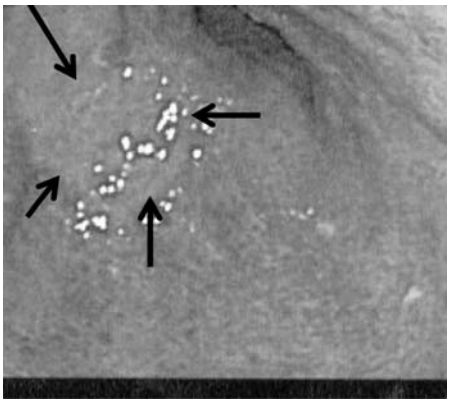

d

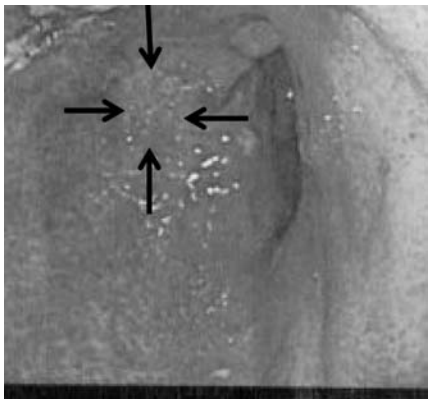

図４　内視鏡所見
a：2012年９月　b：2013年３月　c：2014年４月　d：2014年７月
時間経過と共にⅡc病変は縮小していき，2014年の生検では癌細胞は検出されなかった．

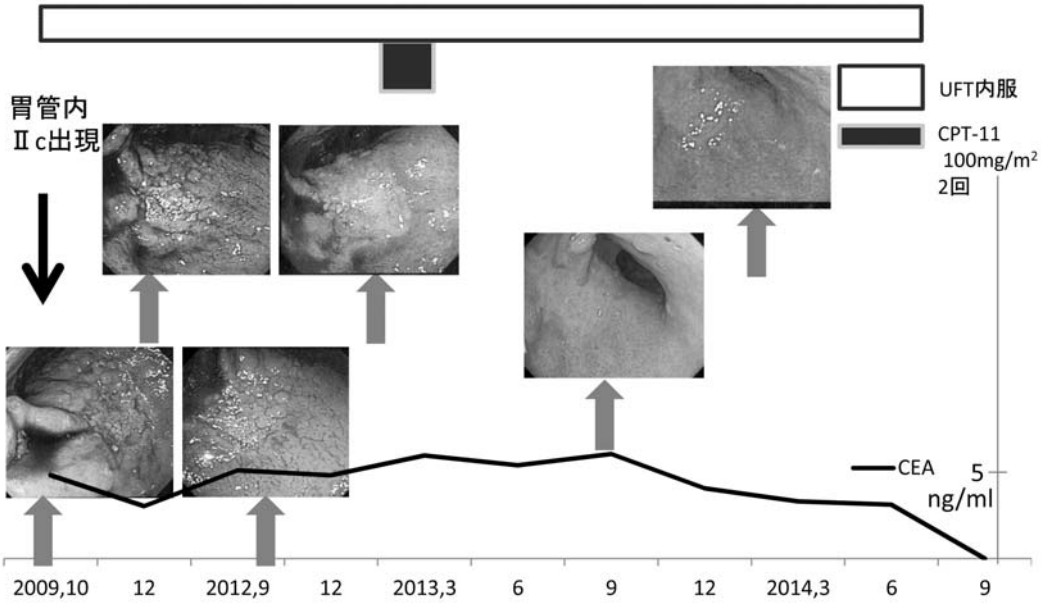

図５　本症例の臨床経過に伴う腫瘍マーカーCEAと内視鏡所見の推移

は癌細胞は検出されなくなった（図４a－e）．また，その後右肺門リンパ節への集積は増悪なく他臓器への転移やリンパ節再発なども認めていない．胃癌発見後約２年経過する現在，患者はほとんど自覚症状を呈することなく健在でありUFT内服を継続しながら外来通院を行っている．なお，本症例の臨床経過に伴う腫瘍マーカーCEAと内視鏡所見の推移を図５に示した．

考　　察

近年，食道癌の治療成績の向上により長期生存例が多く得られるようになった．これに伴い食道癌術後胃管癌の本邦報告は近年増加してきている．その発生率は0.2～5.1%と報告され[1]，胃管癌では進行胃癌が多いとされていたが[2]，早期癌症例が増えつつあり早期癌症例に対する内視鏡的治療の報告もされるようになってきた[3, 4]．2010年に陸ら[5]は食道癌術後胃管癌118例を詳細に検討しているが（表１），これによると早期がん50例，進行癌47例とほぼ同じ比率で発生している．食道癌手術から胃管癌発生までの期間は６ヵ月～40年で平均７年であった．半数以上の51.7%が５年経過してから発見されており術後長期間の経過観察が必要である．食道癌が進行癌であった場合は同時性の胃癌が見逃されていた可能性もあるため高度狭窄を伴う初発食道癌においては術中内視鏡による胃検索も重要とされている．発生部位としては胃管下部が61.9%～67%[3, 5]と多いとされ，幽門形成や迷走神経切除の影響で胆汁や膵液の逆流，胃の排泄能低下などから発癌リスクが高くなると考えられている[6]．

治療法別に見ると陸ら[5]の集計では外科的治療がなされた症例が74例（62.7%）と最も多く，EMR22例，レーザー治療５例と内視鏡的治療がされた症例がこれに次いで27例（22.9%）であったとされる．

胃管癌に対して外科的切除を行う場合，胸壁前再建では比較的容易であるが胸骨後再建では胸骨縦切

表１　本邦報告の食道癌術後再建胃管癌の詳細（2010まで　陸ら118例のまとめ）

Age(years)	50－83(mean 65.8)		Histology	tub1	36	Depth	M	38
Sex	Male	107		tub2	25		SM	12
	Female	10		tub	4		MP	21
	unknown	1		pap	4		SS	13
Interval	～5y	57		por	25		Se	9
	～10y	42		sig	9		Si	4
	10y～	19		unknown	15		unknown	21
Diagnosis	endoscopy	56	Treatment	operation	total	28		
	symptom	52			partial	46		
	UGI	9		endoscopy	EMR	22		
	unknown	1			Laser	5		
Location	upper	6		stent		2		
	middle	8		chemotherapy		2		
	lower	73		none		6		
	entire	9		unknown		7		
	unknown	22	Prognosis					
First reconstructiom				alive		75		
	Anterior	21		dead of esophageal cancer		7		
	Retrosternal	47		dead of stomach cancer		29		
	Intrathoracic	32		dead of other disease		5		
	unknown	18		unknown		2		

開が，後縦隔再建では周囲組織・臓器との癒着剥離を伴う開胸操作が胃管病変部に到達するためには必要となる．侵襲の大きい難手術になるのは必至と予測され，本症例のように慢性腎不全の患者などでは易出血性であるため術後合併症発生の可能性も極めて高くなる．そのためには食道癌術後では胃管への定期的な内視鏡検査を行い内視鏡下の粘膜切除による局所治療による根治ができ得る時期に早期発見をすることが最善と考えられる．

再建胃管では手術瘢痕などにより造影検査では二重造影が困難で微細な病変が発見されにくいとされ，胃造影検査は胃管の定期検査には不向きとされる[7]．現在，食道癌後患者では年１～２回で内視鏡検査を術後10年程度行うべきとする意見が多い[3-5, 8, 9]．

本症例では慢性腎不全の合併，患者の手術拒否，印環型細胞癌のためEMR適応外病変であったことなどよりエビデンスのないところではあるが比較的腎障害性の少ない経口抗癌剤UFT投与の選択をして慎重に経過を追った．また，経過観察を行うにおいては局所の内視鏡検査以外にCT/PETで全身の転移・再発検索を行うことも重要と考え定期的に施行した．

再建胃管において解剖学的に栄養およびドレナージ血管は右大網動静脈が主体に変化する．このため画像診断では主病変と共に幽門下や上腸間膜静脈リンパ節経由のリンパ節転移に注意するのは勿論であるが，再建胃管では壁内リンパ流が異なるとも言われており[10]，また腋窩リンパ節転移の報告[11]もあることから局所以外のリンパ節にも注意が必要である．

本症例で臨床経過中に病変の増大・増悪を認めた場合の治療のオプションとしていくつか挙げられる．１）手術；本症例では胃体中部に病変が位置していたことより局所切除や遠位側切除などの低侵襲手術は困難と予想される．２）適応拡大としてのEMR/ESDや内視鏡的レーザー治療；再建胃管におけるEMRは内腔が狭く筒状となっており内視鏡操作が極端に制限され病変が正面視しにくい．また，小弯縫合線に近接する病変ではEMRを行いにくいことが指摘されている．近年レーザー治療やヒートプローブ焼灼による良好な成績も報告されており[12]，これらや診断的EMRは本症例でも考慮すべき方法かもしれない．北野ら[3]の胃管癌97例の集計では胃管早期癌に限ると内視鏡的治療が約半数を占めていたとしている．３）抗癌剤の変更・追加など；一般に抗がん剤による腎臓への副作用は①直接的に腎臓の尿細管や糸球体を傷害する場合②腎障害により排泄されずに体内に蓄積し，他の副作用が増強される場合③大量の腫瘍の融解に伴う場合（腫瘍融解症候群）があるとされる[13]．腎不全患者では上記②に対する注意が特に必要でありFu系やシスプラチンなどの腎排泄性薬剤は原則禁忌とされている．腎不全患者では同時に肝機能障害や胆汁排泄能も低下している可能性も十分あるため，たとえ胆汁排泄性の薬剤であっても副作用の出現には注意が必要である．そのためCPT-11やタキサン系など胆汁排泄型薬剤を選択したうえでさらに用量調節して慎重に投与しなければならない．本症例でもCPT-11を減量して２回投与したがgrade2の下痢が出現したため中止することとなった．

北野ら[3]と陸ら[5]の統計では胃管癌へ化学療法のみが投与された症例は1.4～2.0%と極めて少なく，それらの詳細なる治療効果などは不明である．本症例ではUFTの内服でⅡc病変は経過とともにゆっくり縮小し，生検でも癌細胞は陰性化した．経過を比較的詳細に追跡できた点でも貴重で示唆に富む症例と考えられる．［早期胃癌］と［UFT］をキーワードとして医中誌で検索したところ，早期胃癌に対してUFTの内服が奏効した報告例もいくつか見られる[14-16]．今後，本症例の様な外科的治療やEMR困難症例での一選択肢と成り得るものではあるが，これらの報告はエビデンスレベルの低い少数の症例報告であるため一般的治療とはなり得ず，手術EMRが非適応とされる特殊な症例のみに限定するべきであろう．

本症例は今後もしばらくUFTの内服継続をしながら引き続き慎重かつ厳重なる経過観察をしていく予定である．なお，本症例は血液透析患者であるため胃生検時には生検出血を避けるためヘパリン透析からフサン透析へ事前に変更を行った．慢性腎不全の担癌患者では抗癌剤の副作用発生や胃生検時の出血に対しても細心の注意が必要である．

なお，本症例の要旨は2014年第68回日本食道学会（東京）において発表した．

謝　　辞

本論文において病理組織学的なご検索およびご指導を頂いた当院病理部部長の山下吉美先生に深謝申し上げます.

引用文献

1）島田英雄，千野　修，西　隆之，他．再建　胃管内胃癌の検討．消内視鏡　1998；**10**：51-57.
2）長谷龍之介，沼田昭彦，平　康二，他．胸部食道癌術後胃管癌の３例．日臨外会誌　2000；**61**：1770-1774.
3）北野義徳, 亀山雅男. 胸部食道癌術後６年目に発生した早期胃管癌の１例.日臨外会誌　2005；**66**：373-377.
4）山澤邦宏，清水利夫，下里あゆ子，他．食道癌術後再建胃管癌の２例－当センターにおける再建胃管癌７例の検討を含む－．日消誌　2009；**106**：793-799.
5）陸　大輔，磯谷正敏，原田　徹，他．食道癌術後再建胃管癌の１例．日臨外会誌　2010；**71**：1768-1773.
6）小堀鴎一郎．［二次発癌］胆汁逆流による胃癌の発生機序．臨科学　1988；**24**：65-70.
7）熊野細透，夏越祥次，吉中平次，他．食道癌，喉頭癌，再建胃管癌の３重複癌の１例．臨外　1992；**47**：1369-1372.
8）濱洲晋哉，横尾直樹，北角泰人，他．手術方法の異なる食道癌術後再建胃管癌の３例．日消外会誌　2003；**36**：186-191.
9）食道癌術後再建胃管に発生した早期胃癌の１例．岩手県立病院医会誌　2007；**47**：133-136.
10）糸井啓純，北村和也，岡本和真，他．特殊な残胃の癌とその外科治療；胃管癌を中心に．消外会誌　2000；**23**：1149-1155.
11）奥島憲彦，高田忠敬，福島靖彦，他．左腋窩リンパ節転移を伴う拳上胃に発生した癌の１手術例．臨外　1981；**36**：1325-1331.
12）川口　実，小熊一豪，三坂亮一，他．EMR後遺残再発病変の治療．胃と腸　2001；**36**：1647-1655.
13）岩澤俊一郎，関根郁夫．腎障害；抗悪性腫瘍薬の副作用とその対策－．最新がん薬物療法学．日本臨床増刊号，日本臨床社．大阪　2014；555-559.
14）飯塚春太郎．早期胃癌に対するフトラフールの長期投与の一症例．基礎と臨床　1988；**22**：4990-4995.
15）Akahoshi K, Chijiiwa Y, Hamada S, et al. ウラシル及びテガフールにより完全消失した早期胃癌．*Gastroenterol* 1998；**33**：864-857.
16）齋藤　準，土田明彦，林田康治，他．UFT経口及び5-FU間欠的肝動注療法が著効した胃癌同時性肝転移の１例．癌と化学療法　2004；**31**：411-414.

A Case of Early Gastric Cancer in the Reconstructed Gastric Tube after Radical Resection for Esophageal Cancer

Hidefumi KUBO, Chisato NAGAOKA,
Kosuke TADA, Makoto MIYAHARA,
Hiroyasu HASEGAWA and Satoshi KONDO[1)]

Department of Surgery, Tokuyama Central Hospital, 1-1 Koda-cho, Shyunan, Yamaguchi 745-8522, Japan 1）Department of Internal Medicine, Tokuyama Central Hospital, 1-1 Koda-cho, Shyunan, Yamaguchi 745-8522, Japan

SUMMARY

We experienced a case of carcinoma arising in the reconstructed gastric tube after a radical operation for esophageal cancer. This patient, a 73-year-old man who had undergone haemodialysis for 10 years due to chronic renal failure, underwent subtotal esophagectomy and retrosternal reconstruction by a gastric tube for esophageal cancer 3years earlier. Ⅱc type early cancer of the gastric tube was discovered in the middle part of the stomach by periodic endoscopy in September 2012. Endoscopic biopy showed signet ring cell carcinoma so endoscopic mucosal resection was unable to be indicated for the case.

The patient rejected the operation of a resection of the gastric tube, and he was therefore administered oral UFT. We followed this case by gastroendoscopy every three months and by PET/CT every six months. PET in May 2013 demonstrated metastases of right bronchopulmonary lymph nodes, so we administered only 2 course of CPT-11 (bi-weekly drip infusion) added to oral UFT. As of 2 years after the administration of UFT, the patient is still doing well. In July 2014, endoscopy revealed reduction of the Ⅱc lesion and pathological findings of a specimen revealed no residual cancer cells, indicating a partial response to UFT therapy. The prognosis of cancer in the gastric tube is generally poor, but many suvivors have been reported due to early diagnosis. Regular endoscopy every 6 monthes after esophagectomy is necessary to detect the disease in an early stage. Oral uracil and tegafur therapy is considered to be one of treatment option for the patients with early cancer of gastric tube from a standpoint of clinical efficacy and safety.