症例報告

化学療法が奏功した食道内分泌細胞癌と胃腺癌の重複癌の１例

永尾未怜，岡本健志，西村純一，中村宗剛，五嶋敦史，西川　潤，坂井田功

山口大学大学院医学系研究科消化器病態内科学分野(内科学第一)　宇部市南小串１丁目１－１（〒755-8505）

Key words：食道内分泌細胞癌，胃腺癌，遠隔転移，化学療法

和文抄録

症例は70歳代，男性．約１ヵ月前より嚥下困難を認め，近医を受診．上部消化管内視鏡検査で胸部上部～下部食道に管腔のほぼ全周を占める３型腫瘍と胃角部小弯に５cm大の0-IIc型腫瘍を認めた．生検で食道内分泌細胞癌，胃低分化型腺癌と診断．３領域の多発リンパ節転移と多発肝転移を伴っていた．切除不能と判断しCPT-11＋CDDP併用療法を開始．食道病変，胃病変および転移巣は縮小したが，腎機能障害を認めた．そのため，CPT-11＋CBDCA併用療法に変更し治療を継続したところ，腫瘍はさらに縮小した．診断から９ヵ月後の現在，増悪なく経過中である．食道内分泌細胞癌は比較的まれな疾患であり，胃腺癌の合併も非常にまれである．有効な化学療法は確立されていないが，今回肺小細胞癌に準じた化学療法を行うことにより良好な結果が得られたため報告する．

はじめに

食道内分泌癌は比較的まれな疾患である．悪性度が高く，早期からリンパ節転移や遠隔転移を来たし，予後は極めて不良である．また，胃腺癌の合併は非常にまれであり，両疾患を合併した場合の有効な化学療法は確立されていない．今回，我々は，胃腺癌を合併した食道内分泌細胞癌に対し，肺小細胞癌に準じた化学療法が奏功した１例を経験したので報告する．

平成25年10月28日受理

症　例

患　者：70歳代，男性．

主　訴：嚥下困難．

既往歴：１年前より発作性心房細動．

嗜好歴：喫煙歴 20-30本/日×50年間，飲酒歴 日本酒３合/日．

家族歴：特記事項なし．

現病歴：2001年，食道癌（Poorly differentiated squamous cell carcinoma）に対し，内視鏡的粘膜切除術を施行した．その後，2004年より自己判断で定期受診を中断していた．2012年２月頃より徐々に体重減少を認めるようになり，６ヵ月で約10kgの体重減少を認めた．同年10月初旬より嚥下困難を認めるようになり，10月下旬に近医にて上部消化管内視鏡検査を施行したところ，食道，胃に腫瘍性病変を認めたため，精査加療目的で当科を紹介受診した．

初診時現症：身長180cm，体重61kg，BMI 18.8kg/m^2，血圧141/67mmHg，脈拍67/min整，体温37.2℃，SpO_2 98%（room air），意識清明．眼瞼結膜に貧血なし，眼球結膜に黄染なし．胸部聴診上，特記事項なし．腹部は平坦，軟，自発痛なし，圧痛なし，肝脾を触知しない，腫瘤を触知しない，蠕動音を正常に聴取．表在リンパ節を触知しない．

血液検査所見（表１）：血液生化学検査は正常範囲内であった．腫瘍マーカーはCEA 112.3ng/ml，ProGRP 962.0 pg/ml，NSE 31.0 ng/mlと上昇を認めた．また，Gastrin 360pg/ml，Serotonin 305ng/mlと上昇を認めた．

上部消化管内視鏡検査（図１）：切歯列より36～

39cmの胸部下部食道に不整な３型腫瘍を認め，食道内腔は狭窄を来しており，口側に脈管を介した壁内進展と考えられる，長軸方向に長い不整隆起を伴っていた．また，胃角小弯に５cm大の不整形陥凹性病変を認めた．陥凹内隆起が目立ち，SM深部浸潤を来した早期胃癌type0-IIcと考えられた．

上部消化管造影検査（図２）：胸部上部食道から中部食道にかけて，側面変形を伴った長軸方向に長い不整隆起と，胸部中部食道の全周性の不整狭窄を認めた．壁内進展を伴った３型進行癌と考えられた．胃の二重造影では，胃角小弯の開大がみられ，圧迫像では周辺隆起を伴う不整形の陥凹と陥凹内の結節状隆起が認められ，SM浸潤癌と考えられた．

生検病理組織学的所見（図３）：食道は，上皮下に，裸核状や胞体の乏しい異型細胞が太い柵状配列～充実胞巣状に増殖しており，核分裂像を散見，脈管侵

表１　血液検査所見

WBC	7850	/μl	TP	6.8	g/dl	SCC	1.0	ng/ml
RBC	420×10⁴	/μl	Alb	3.8	g/dl	CEA	112.3	ng/ml
Hb	13.8	g/dl	T.Bil	0.6	mg/dl	CA19-9	35.3	U/ml
Ht	41.1	%	AST	21	IU/l	ProGRP	962.0	pg/ml
Plt	21.7×10⁴	/μl	ALT	20	IU/l	NSE	31.0	ng/ml
			ALP	303	IU/l			
			γ-GTP	53	IU/l			
PT	51.1	%	LDH	181	IU/l	Gastrin	360	pg/ml
APTT	39.2	sec	BUN	12	mg/dl	Serotonin	305	ng/ml
			Cre	0.82	mg/dl	Glucagon	44	pg/ml
			24hrCCr	58	ml/min	5-HIAA	5.8	mg/day
			CRP	0.92	mg/dl	VIP	29	pg/ml
			Na	140	mEq/l			
			K	3.9	mEq/l			
			Cl	100	mEq/l			

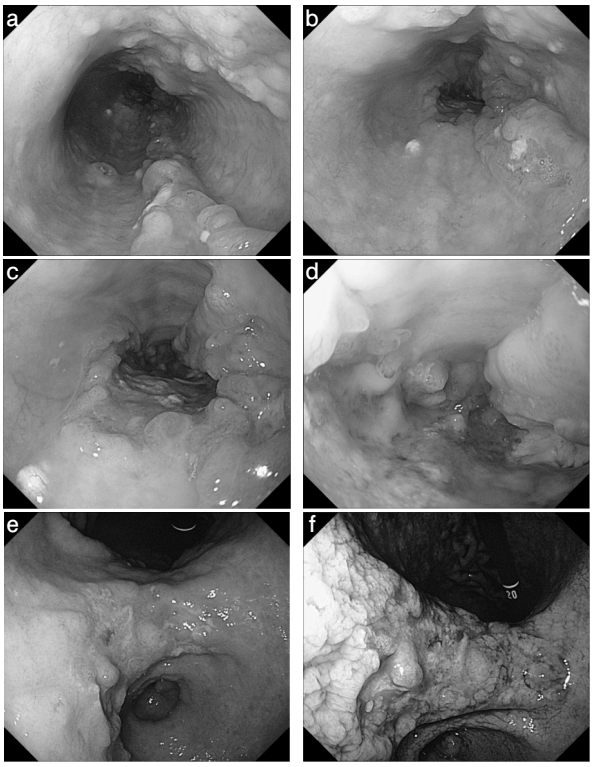

図１　上部消化管内視鏡検査
a～d：切歯列より36～39cmの胸部下部食道に不整な３型腫瘍を認め，食道内腔は狭窄を来しており，口側に脈管を介した壁内進展と考えられる長軸方向に長い不整隆起を伴っていた．
e～f：胃角小弯に５cm大の不整形陥凹性病変を認め，陥凹内隆起が目立ちSM深部浸潤を来した早期胃癌type0-IIcと考えた．

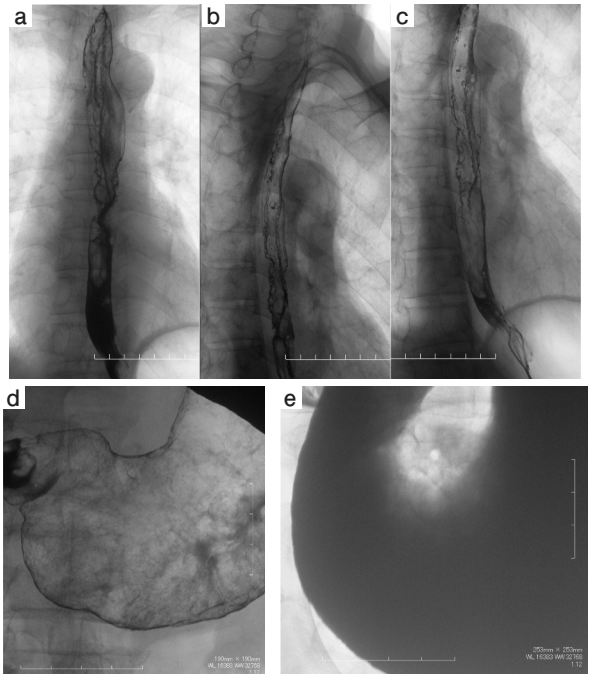

図２　上部消化管造影検査
a～c：胸部上部から中部食道にかけて側面変形を伴った長軸方向に長い不整隆起と，胸部中部食道の全周性の不整狭窄を認めた．
d：胃 二重造影．胃角小弯の開大を認めた．
e：胃 圧迫像．周辺隆起を伴う不整形の陥凹と陥凹内の結節状隆起を認めた．

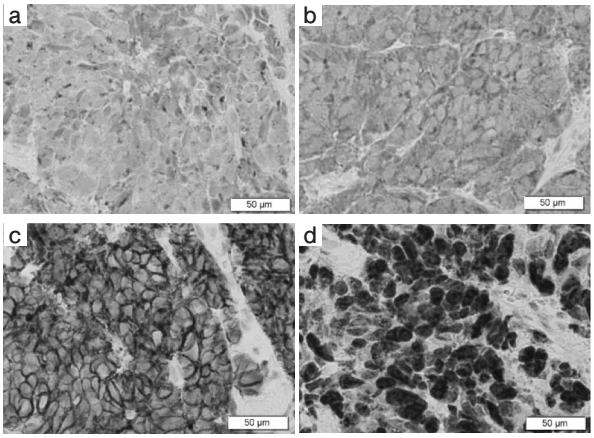

図３　免疫染色
a：chromogranin A陽性　b：synaptophysin陽性
c：CD56陽性　d：MIB-1 LI 90％

襲像も認めた．免疫染色では，chromogranin A，synaptophysin，CD56陽性であった．分裂数は，挫滅や壊死のため10高倍視野での観察は困難であったが，分裂数11個/５高倍視野，MIB-1 LI 90%で，WHO分類におけるneuroendocrine carcinomaに相当すると考えた．胃は，Poorly differentiated adenocarcinomaの所見であった．

頸胸腹骨盤部造影CT検査（図４）：下部食道に壁肥厚を認め，食道周囲臓器への直接浸潤は認めなかった．３領域のリンパ節転移と多発肝転移を認めた．

臨床経過：以上より，食道内分泌細胞癌T3N4M1 cStageⅣb，胃低分化型腺癌と診断した．組織型の類似した肺小細胞癌に対する良好な成績や，胃腺癌への感受性も考慮し，11月下旬よりCisplatin（CDDP）45mg/m²（day1）とIrinotecan（CPT-11）60mg/m²（day1，8，15．１コース４週間）の併用療法を開始した．１コース目途中よりGrade 1（Common Terminology Criteria for Adverse Events version 4.0）の腎機能障害を認め，大量輸液で対応したが心不全を来たした．そのため，Carboplatin（CBDCA）200mg/m²（day1）とCPT-11 45mg/m²（day1，8，15．１コース４週間）の併用療法に変更した．４コース終了後，上部消化管内視鏡検査では，食道の病変は著明な縮小を認め，胃の病変は瘢痕化していた．５コース終了後のCTでは，リンパ節転移，肝転移は消失しており，Partial Response（PR）と判断した．その後も，同治療を継続し，明らかな腫瘍の増大や症状の悪化なく経過している．

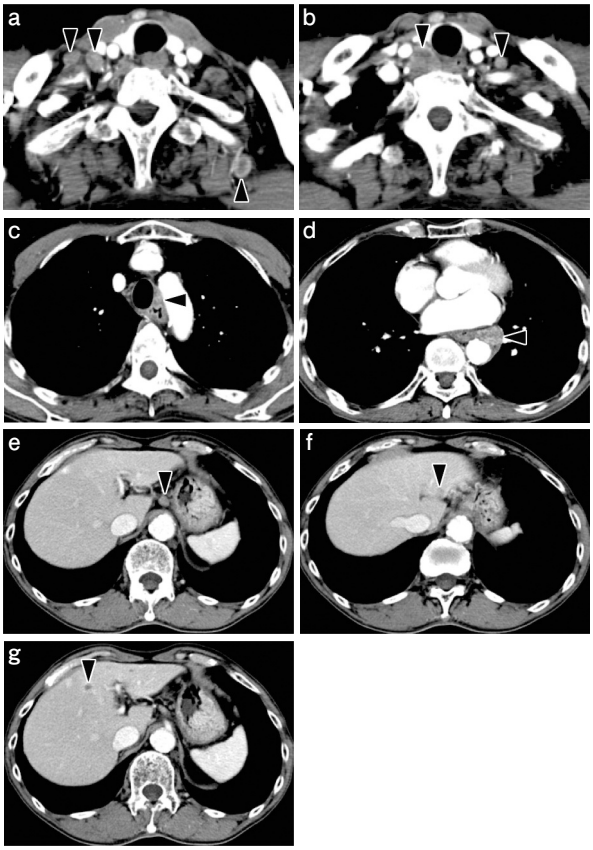

図４　頸胸腹骨盤部造影CT
a～b：頸部リンパ節転移　c～d：胸部リンパ節転移
e：腹部リンパ節転移　f～g：肝転移

考　　察

食道内分泌細胞癌は，食道癌取扱い規約第10版にて，未分化癌から区別され新たな分類として定義された癌である．内分泌細胞への分化傾向を示す細胞から成る腫瘍で，Grimelius染色で好銀性顆粒を認めること，あるいは免疫染色でchromogranin A，synaptophisin，CD56（N-CAM）などの内分泌細胞マーカーが陽性を示すことにより診断される[1]．食道癌全体の0.05～7.6%と比較的稀な疾患であり[2]，以前は，食道小細胞型未分化癌として報告されてきた．しかし，食道小細胞癌のうちchromogranin A陽性率は61.9%，synaptophisinは95.2%，CD56は76.2%との報告もあり[3]，これまでの報告例の多くは内分泌細胞癌であると考えられる．

食道内分泌細胞癌は，悪性度が高く早期より血行性転移，リンパ行性転移を来たし，５年生存率９%，50%生存期間６ヵ月との報告もあり極めて予後不良な疾患である[4]．しかし，標準的治療法として確立されたものはまだなく，症例により多様な治療方針が選択されている．

医学中央雑誌にて，「食道内分泌細胞癌」，「食道小細胞癌」をキーワードとして1983年～2013年２月までについて検索を行い，そのうち，Grimelius染色あるいは免疫染色にて食道内分泌細胞癌に該当する症例は原著論文で57例認め，これについて検討を行った[5-60]（表２）．男女比は46：11，年齢は38～81歳で平均年齢は65.7歳であった．診断時に表在癌であったものは16例（うちリンパ節転移を認めたものは５例），進行癌であったものは41例（うち転移を認めなかったものは５例，リンパ節転移のみ認めたものは19例，遠隔転移を認めたものは11例）であ

った．治療法としては，表在癌に対しては，手術のみが５例，手術＋化学療法が９例，手術＋化学放射線療法は２例，進行癌に対しては，手術のみは６例，手術＋化学療法は11例，手術＋化学放射線療法は３例，化学療法のみは５例，化学放射線療法は14例であった．First lineとして選択された化学療法のレジメンとしては，CPT-11＋CDDPは10例，Etoposide（VP-16）＋CDDPは８例，VP-16＋CBDCAは４例，5-FU＋CDDPは９例，CPT-11＋VP-16は１例，VP-16単独は１例，5-FU単独は１例，CDDP単独は１例と多様であった．現在，食道内分泌細胞癌の化学療法のレジメンとしては，一般的に，食道扁平上皮癌に準じた5-FU＋CDDP，肺小細胞癌に準じたCPT-11＋CDDP，VP-16＋CDDPなどが施行されており，本検討では，CPT-11＋CDDP，VP-16＋CDDP（もしくはCBDCA），5-FU＋CDDPの３レジメンについて，症例数に差を認めなかった．

このうち，本症例と同様に，診断時に遠隔転移を伴っていた11例について検討を行った（表３）．転移巣は肝転移が10例，肺転移が１例であり，治療方針としては，First lineとして化学療法を行っているものは８例（Complete Response（CR）３例，PR ５例，後に放射線療法を追加しているものは３例）（平均生存期間22ヵ月），化学放射線療法を行っているものは２例（ともにCR，平均生存期間15ヵ月）であった（その他１例は未治療のまま死亡）．化学療法のレジメンとしては，CPT-11＋CDDPが４例（CR ２例，PR ２例，平均生存期間16ヵ月），VP-16＋CDDPが２例（ともにCR，平均生存期間45ヵ月），VP-16＋CBDCAが１例（PR，生存期間15ヵ月），5-FU＋CDDPが２例（ともにCR，平均生存期間18ヵ月），CDDP単独（PR，生存期間５ヵ月）が１例であった．いずれのレジメンもPR以上の治療効果を認めており，CPT-11＋CDDP，VP-16＋CDDPについては24ヵ月以上の長期生存例も認めた．また，放射線療法については，First lineで化学放射線療法を選択した例，First lineで化学療法を行った後に放射線療法を追加した例については，全ての症例でPR以上の治療効果を認めており，有効であると考えられた．進展型肺小細胞癌に対するCPT-11＋CDDPとVP-16＋CDDPの比較を行ったJCOG9511では，CPT-11＋CDDP群が生存期間で有意に延長していたとの報告があるが[61]，食道内分泌細胞癌においては，レジメンの奏功率を比較検討した報告はない．本検討では，CPT-11＋CDDP，VP-16＋CDDP，5-FU＋CDDPに関しては，いずれも比較的良好な治療効果を認めているが，食道内分泌細胞癌の症例は少なく，標準的治療として確立するには更なる症例の蓄積が必要であると考えられた．

また，食道内分泌細胞癌と胃癌の重複癌は非常にまれであり，報告は２例のみであった．このうち治療経過が明らかであった１例は，化学療法（5-FU＋CDDP）が奏功せず，術後６ヵ月で死亡しており，長期生存は得られていなかった．本症例では，胃癌への奏功率も考慮してCPT-11＋CDDPを選択し（副作用のため後にCPT-11＋CBDCAに変更），治療効果はPR，９ヵ月経った現在，増悪なく経過している．

食道内分泌細胞癌に対する治療は，過去の症例報告をもとに，各施設において様々に選択されているのが現状である．また，First line奏功後の再発例の報告も多く，Second lineの選択や，PR後の残存腫瘍に対する治療方針等についても多様である．本症例では，CPT-11＋CDDP（CBDCA）により原発巣・胃腺癌の著明な縮小，遠隔転移巣の消失を得ら

表２　食道内分泌細胞癌57例の検討

症例数 57		
男女比	46：11	
年齢（平均）	38〜81（65.7）	
表在癌 16		
転移なし	11	
リンパ節転移	5	
進行癌 41		
転移なし	5	
リンパ節転移	19	
遠隔転移	11	
表在癌	手術	5
	手術＋化学療法	9
	手術＋化学放射線療法	2
進行癌	手術	6
	手術＋化学療法	11
	手術＋化学放射線療法	3
	化学療法	5
	化学放射線療法	14
CPT-11＋CDDP	10	
VP-16＋CDDP	8	
VP-16＋CBDCA	4	
5-FU＋CDDP	9	
CPT-11＋VP-16	1	
VP-16	1	
5-FU	1	
CDDP	1	

表３　遠隔転移を伴った食道内分泌細胞癌11例の検討

著者	報告年	年令	性	転移部位	治療	レジメン	生存期間	転帰
Inada et al[5]	1992	59	F	肝	化学療法	CDDP	5ヶ月	死亡
一文字ら[10]	2000	65	M	肝	–	–	21日	死亡
小村ら[12]	2001	62	M	肝	化学療法	CPT-11＋CDDP	11ヶ月	死亡
辻江ら[15]	2003	59	M	肝	化学療法 →化学放射線療法	5-FU＋CDDP	23ヶ月	死亡
後藤ら[25]	2007	63	M	肝	化学療法	CPT-11＋CDDP	24ヶ月	生存
藤田ら[29]	2007	77	M	肝	化学療法	VP-16＋CBDCA	5ヶ月	生存
水内ら[40]	2010	76	F	肝	化学療法 →放射線療法	VP-16＋CDDP	72ヶ月	生存
加藤ら[46]	2011	69	M	肺	化学放射線療法	VP-16＋CDDP	18ヶ月	生存
浅間ら[49]	2011	59	M	肝	化学療法	CPT-11＋CDDP	16ヶ月	死亡
松森ら[57]	2012	64	M	肝	化学療法	5-FU＋CDDP	13ヶ月	死亡
一色ら[58]	2012	71	M	肝	化学療法 →放射線療法	CPT-11＋CDDP	16ヶ月	生存

れたが，今後は，残存腫瘍に対し積極的に手術や放射線療法を併用すべきであるのか，また再燃した場合のThird lineの選択等についても，検討していく必要があると考える．

結　　語

多発リンパ節転移，多発肝転移を認めた食道内分泌細胞癌と胃低分化腺癌の重複癌に対し，CPT-11＋CDDP，CPT-11＋CBDCAによる化学療法が著効している１例を経験した．

本論文の要旨は，第99回日本消化器病学会中国支部例会（2013年６月，岡山）にて発表した．

引用文献

1）古谷純朗．食道癌取扱い規約．日本食道学会編，第10版．金原出版株式会社．東京，2008；81.

2）Bosman FT, Cameiro F, Hruban RH, et al. *WHO classification of tumors of the digestive system*. 4th ed. IARC, Lyon；2010：13-14.

3）Yun JP, Zhang MF, Hou JH, et al. Primary small cell carcinoma of the esophagus：clinicopathological and immunohistochemical features of 21 cases. *BMC Cancer* 2007；**38**：7.

4）杉浦功一，小澤壮治，北川雄光，他．食道小細胞癌の１切除例と文献報告例の検討．日消外会誌　2004；**37**：123-129.

5）Inada C, Toyonaga A, Itano S, 他．腹部腫瘤で始まった食道の未分化小細胞癌の１例．*Gastroenterologia Japonica* 1992；**27**：234-239.

6）高木一也，田代亜彦，真島吉也，他．胃癌と重複した食道内分泌細胞癌の１手術例．日臨外医会誌　1993；**54**：946-950.

7）山口栄一郎，伊東正博，松崎純宏，他．食道に原発した小細胞癌の１例．長崎医会誌　1995；**70**：1-4.

8）佐野哲朗，赤尾元一．食道原発小細胞癌の１手術例食道原発小細胞癌．日胸外会誌　1996；**44**：955-958.

9）細谷好則，渋沢公行，和気義徳，他．食道原発小細胞癌の１例．日臨外会誌　1998；**59**：1833-1837.

10）一文字功，石塚　全，米津真由美，他．肝生検にて診断されたが，急激な経過により死亡した食道小細胞癌の１例．癌の臨　2000；**46**：912-915.

11）林　雄三，信藤　肇，立山義朗，他．浸潤性扁平上皮癌及び上皮内癌を伴った食道小細胞癌の２症例．診断病理　2000；**17**：372-375.

12）小村泰雄，上村直実，岡本志朗，他．塩酸イリノテカンを用いた化学療法を施行した食道小細胞未分化癌の１例．日消誌　2001；**98**：25-30.

13）Iwamura T, Shibata N, Termuhlen P, Nagano M, et al. 食道の表在性神経内分泌癌．*Digestive Endoscopy* 2001；**13**：216-219.

14）長谷川正樹，岡田貴幸，青野高志，他．転移巣において内分泌細胞癌の形態を示した胸部食道癌の１例．外科　2001；**63**：1381-1384.

15）辻江正徳，柴田信博，野村　孝，他．化学療法にて完全緩解が得られ23ヵ月生存したStage IVb食道小細胞癌の１例．癌と化療　2003；**30**：271-275.

16）犬塚和徳，藤崎真人，高橋孝行，他．食道neuroendocrine carcinomaの１例．日臨外会誌　2003；**64**：2731-2735.

17）渡邉顕一郎，緒方伸一，永田正喜，他．食道原発小細胞型未分化癌の１例．胃と腸　2003；**38**：1604-1607.

18）渡辺茂樹，宇田川郁夫，石田康生，他．カルボプラチン，エトポシドを用いた化学放射線療法にて長期生存中の食道小細胞癌の１例．日消誌　2004；**101**：1217-1220.

19）塩飽保博，小出一真，栗岡英明，他．肝転移を認めた食道表在型小細胞癌の１例．*Gastroenterological Endoscopy* 2004；**46**：1340-1345.

20）服部昌和，海崎泰治，細川　治，他．食道内分泌細胞癌の１例．胃と腸　2004；**39**：89-94.

21）増田　亨，安田裕美，多羅尾光，他．臨床経験食道小細胞癌の一例．治療　2006；**88**：2050-2053.

22）長浜雄志，安藤昌之，大部雅英，他．化学療法および化学放射線療法が奏効した食道小細胞癌の１例．癌と化療　2006；**33**：1869-1871.

23）藤田加奈子，川口　誠，三浦　裕，他．術後早期に肝転移を来した食道神経内分泌癌の１例．

日消外会誌 2006；**39**：544-549.
24）橋田秀明，小室一輝，岩代 望，他．手術と化学療法により長期無再発生存中の食道小細胞癌の1例．日臨外会誌 2007；**68**：1932-1936.
25）後藤利博，渡部宏嗣，川上高幸，他．イリノテカンとシスプラチンの併用化学療法が著効した進行食道小細胞癌の1例．日消誌 2007；**104**：1204-1211.
26）橋本竜哉，出江洋介，太田正穂，他．表在型食道小細胞癌に対し内視鏡的粘膜切除を伴う集学的治療が著効した1例．癌と化療 2007；**34**：81-84.
27）紺谷忠司，嶋田浩介，岩倉伸次，他．食道小細胞癌の1例．和歌山医 2007；**58**：84-86.
28）Yamamoto S, Tsuda H, Sakano T, et al. 小細胞癌を合併した食道多形巨細胞癌．*Pathology International* 2007；**57**：523-528.
29）藤田映輝，今西 暁，藤井知紀，他．食道小細胞癌の1例．Prog Dig Endosc 消内視鏡の進歩 2007；**71**：58-59.
30）坂本 琢，山口 肇，福永周生，他．食道の内分泌細胞癌の1例．Prog Dig Endosc 消内視鏡の進歩 2007；**71**：54-55.
31）勝木伸一，藤田朋紀，近江直仁，他．食道胃接合部領域に発生し粘膜下腫瘍様形態を呈した表在型腺・内分泌細胞癌の1例．胃と腸 2007；**42**：1929-1935.
32）山本壮一郎，千野 修，島田英雄，他．術前診断に迷った食道小細胞癌の1切除例．Prog Dig Endosc 消内視鏡の進歩 2008；**73**：132-133.
33）佐野 淳，菊池順子，小林義輝，他．食道内分泌細胞癌の1切除例．日消外会誌 2008；**41**：1898-1903.
34）青山 徹，佐伯博行，藤澤 順，他．5-Fluorouracil/Cisplatin術前化学療法と根治手術により長期無再発生存中の食道小細胞癌の1例．癌と化療 2009；**36**：637-640.
35）会澤亮一，高倉一樹，久保恭仁，他．carboplatin（CBDCA），etoposide（VP-16）による化学療法と放射線療法の併用が奏効した原発性食道小細胞癌の1例．日消誌 2009；**106**：1334-1342.
36）廣田政志，中村悦子，山下克也，他．表在型食道小細胞癌の1例．癌と化療 2009；**36**：1537-1539.
37）竹内 学，小林正明，味岡洋一，他．最大径4mmの深達度pT1a-MM食道小細胞型内分泌細胞癌の1例．胃と腸 2009；**44**：1759-1766.
38）小沢俊文，和知栄子．微細血管像の拡大観察後に内視鏡切除した食道内分泌細胞癌の1例．*Gastroenterological Endoscopy* 2009；**51**：2437-2446.
39）中島真也，日高秀樹，梅北佳子，他．集学的治療によって4年8ヵ月生存中の食道原発内分泌細胞癌小細胞型肝転移の1例．臨外 2009；**64**：1605-1610.
40）水内祐介，安部健司，山方伸茂，他．集学的治療により長期に生存している胃切除後の進行食道小細胞癌の1例．癌と化療 2010；**37**：715-718.
41）松井 茂，原澤 茂，伴 慎一．エトポシドとカルボプラチンの併用化学療法が著効した食道小細胞癌の1例．Prog Dig Endosc消内視鏡の進歩 2010；**76**：54-55.
42）五十畑則之，成高義彦，島川 武，他．小細胞癌と扁平上皮癌の重複を認めた多発食道癌の1例．日外科系連会誌 2010；**35**：158-163.
43）神崎雅樹，武藤雄太，吉野内聡，他．Syndrome of Inappropriate Secretion of Antidiuretic Hormone（SIADH）を呈した食道小細胞癌の1例．癌と化療 2010；**37**：1941-1944.
44）久保秀文，来嶋大樹，多田耕輔，他．食道内分泌細胞癌と扁平上皮癌が併存した1例．外科 2010；**72**：1225-1228.
45）尾上公浩，田代奈津己，岡本有紀子，他．内視鏡的粘膜切除にて診断しえた，食道内分泌細胞癌の1例．国立病機構熊本医療セ医誌 2010；**10**：69-73.
46）加藤久仁之，千葉丈広，大山健一，他．化学放射線療法が著効した食道神経内分泌癌の1例．癌と化療 2011；**38**：2643-2645.
47）小林研二，青木太郎，西岡清訓，他．ESD後に胸部大動脈周囲リンパ節再発をきたした食道内分泌細胞癌の1例．*Gastroenterol Endosc* 2011；**53**：28-34.

48）岸埜高明，小山恒男，友利彰寿，他．特殊組織型の癌 表在型食道内分泌細胞癌の１例．胃と腸　2011；**46**：781-787.
49）浅間宏之，若槻　尊，浅野智之，他．CPT-11/CDDP併用化学療法が著効した食道内分泌細胞癌の１例．福島医誌　2011；**61**：88-94.
50）谷崎慶子，小林研二，高地　耕，他．化学放射線療法により長期生存を得ている食道内分泌細胞癌の１例．癌と化療　2011；**38**：2391-2393.
51）鈴木紳祐，亀田久仁郎，後藤晃紀，他．Barrett食道内に発生した神経内分泌細胞癌の１例．日消外会誌　2011；**44**：1380-1388.
52）春日章良，成毛大輔，有馬志穂，他．食道神経内分泌がん（小細胞がん）と胸壁浸潤肺扁平上皮がんの重複がんの１例．腫瘍内科　2012；**10**：572-577.
53）村瀬貴之，日暮琢磨，赤塚壮太郎，他．化学放射線療法が奏効した食道内分泌細胞癌の１例．癌と化療　2012；**39**：111-113.
54）西村真樹，海保　隆，柳澤真司，他．内分泌細胞成分を有する食道癌術後肝再発の１切除例．日消外会誌　2012；**45**：359-368.
55）徳永紀子，坂場壮一，中村和彦，他．超音波内視鏡下穿刺術で診断された食道小細胞型内分泌リンパ節再発の１例．日消誌　2012；**109**：1360-1366.
56）岩崎謙一，三浦昭順，加藤　剛，他．扁平上皮癌と神経内分泌細胞癌の成分を示した食道内衝突癌の１例．日臨外会誌　2012；**73**：2258-2264.
57）松森友昭，村上坤太郎，荒木　理，他．食道小細胞癌に対して放射線併用化学療法が有効であった１例．癌と化療　2012；**39**：1119-1121.
58）一色裕之，佐藤修司，矢島秀教，他．集学的治療により完全寛解が得られた肝転移を有する食道内分泌細胞癌の１例．日消誌　2012；**109**：1902-1909.
59）岡本宏史，藤島史喜，笠島敦子，他．食道大細胞型神経内分泌癌の１切除例．日消外会誌　2012；**45**：914-922.
60）三田恭義，星野　敢，豊住武司，他．術前補助化学療法が奏功した食道内分泌細胞癌の１例．日臨外会誌　2013；**74**：380-385.
61）Noda K, Nishiwaki Y, Kawahara M, et al. Irinotecan plus cisplatin compared with etoposide plus cisplatin for extensive small-cell lung cancer. *NEngl J Med* 2002；**346**：85-91.

A Case of Endocrine Cell Carcinoma of the Esophagus with Gastric Adenocarcinoma Successfully Treated by Chemotherapy.

Misato NAGAO, Takeshi OKAMOTO, Junnichi NISHIMURA, Munetaka NAKAMURA, Atsushi GOTO, Jun NISHIKAWA and Isao SAKAIDA

Department of Gastroenterology and Hepatology (Internal Medicine Ⅰ.), Yamaguchi University Graduate School of Medicine, 1-1-1 Minami Kogushi, Ube, Yamaguchi 755-8505, Japan

SUMMARY

A 70s-year-old man visited a nearby hospital with the complaint of a difficulty in swallowing lasted for approximately one month. Upper gastrointestinal endoscopic examination revealed tumorous lesion in the esophagus and stomach. We diagnosed endocrine cell carcinoma of the esophagus and gastric poorly differentiated adenocarcinoma with multiple metastasis in lymph nodes and the liver. Chemotherapy using CPT-11 and CDDP were successfully performed, then the regimen was changed to CPT-11 and CBDCA because of renal dysfunction. Now, from the diagnosis 9 months later, the chemotherapy still continues without exacerbation of the cancer. Endocrine cell carcinoma of the esophagus with gastric adenocarcinoma is a very rare disease and has no treatment guideline. In this case, we selected chemotherapy same as lung small cell carcinoma that performed successfully.