症例報告

進行直腸癌の集学的治療後６年以上経過して発生した孤立性副腎転移の１例

久保秀文，中須賀千代，多田耕輔，宮原　誠，長谷川博康，山下吉美[1)]

綜合病院社会保険徳山中央病院　外科　周南市孝田町１－１（〒745-8522）
綜合病院社会保険徳山中央病院　病理[1)]　周南市孝田町１－１（〒745-8522）

Key words：直腸癌，孤立性副腎転移，副腎切除

和文抄録

症例は74歳，女性．多発肺転移を伴う直腸癌に対して低位前方直腸切除術を施行した．術後に６コースのmFOLFOXレジメンによる化学療法を行ったところ，多発肺転移は消失し完全奏効（以下，CR）が得られた．術後６年後までは治療効果CRを維持していたが術後６年６ヵ月目に腫瘍マーカーCEAが上昇した．腹部CTにて孤立性副腎転移と診断され，右副腎摘出術を行った．病理組織学的検査にて副腎腫瘍は大腸癌の副腎転移と確定診断された．大腸癌の孤立性副腎転移はまれとされており臨床症状を来しにくいため早期に診断することは困難である．大腸癌術後に副腎転移を来した症例は他臓器にも高率に再発を来しやすい．そのため副腎転移症例では手術同様に化学療法や放射線療法も検討する必要がある．

はじめに

悪性腫瘍の剖検例において，副腎は血行性転移の好発部位であることが知られている[1, 2)]．しかしながら結腸・直腸癌の転移臓器として副腎転移は比較的まれであり，初回手術より長期間経過後に他臓器に転移を伴わずに孤立性副腎転移をみることは極めてまれである[1)]．今回われわれは初回手術より６年以上経過し，異時性に孤立性副腎転移を来した直腸癌の１切除例を経験したので若干の文献的報告を加えて報告する．

平成25年10月10日受理

症　例

患　者：74歳，女性．

主　訴：なし．

既往歴：40歳代より糖尿病がありインシュリンの自己注射を継続中．

現病歴：2006年７月検診で便潜血を指摘され精査加療目的で当院に入院した．Ra部の直腸癌と診断されたが（図１a），CTにて多発性肺転移が認められた（図２a，b）．同年８月直腸切除術を施行した．直腸癌は連続性を欠如した30×16，20×15，20×15，15×10mmの４個の病巣が見られた（図１b）．最大径の腫瘍部分は２型，1/3周性でA，N1+，P0，H0，M+，sStageⅣ，根治度Cであった．病理組織学的にはtub2，ly1，v0，n2+（251，252），pm0，dm0，ew-，fStageⅣであった．術後補助療法としてm-FOLFOX6療法（infusional 5-FU/l-LV＋oxaliplatin）を６コース行いCTで多発肺転移は消失しCRが得られた（図２c，d）．その後６ヵ月UFT（テガフール・ウラシル）内服を追加し，以後は経過観察していたが2012年６月（術後５年10ヵ月目）のCTでは異常所見を認めなかった（図３a）．術後６年４ヵ月経過した2012年12月血中CEAの上昇を認め，CTにて右副腎に腫瘤を認めたため副腎転移を疑われ当科

入院した.

入院時現症：身長148cm，体重60kg．腹部は平坦，軟で腫瘤を触知しなかった.

入院時血液所見：血算・生化学血液検査所見には異常を認めなかったが，腫瘍マーカーCEAは43.6ng/mlと上昇していた．なお，血中レニン活性，血中アルドステロン濃度，尿中カテコラミン値はすべて正常範囲であった.

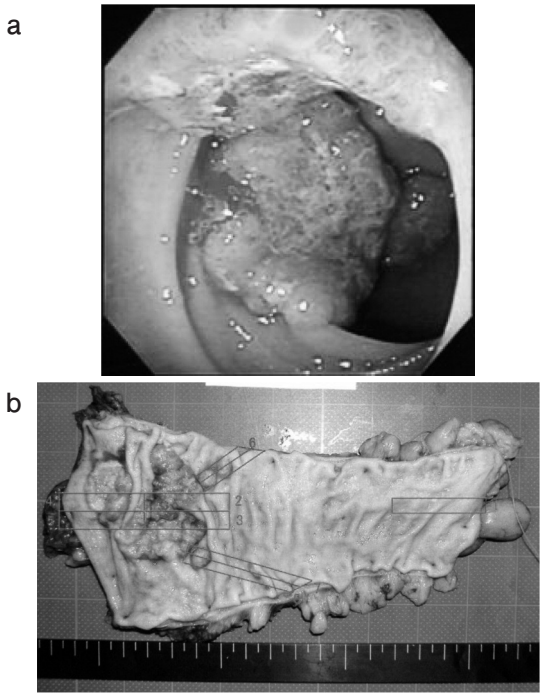

図１　直腸癌所見
a－術前大腸内視鏡所見：直腸Raに２型腫瘤を認めたが近傍に複数個の小腫瘤も伴っていた.
b－直腸切除標本：直腸癌は連続性を欠如した30×16, 20×15, 20×15, 15×10mmの４個の病巣が見られた.

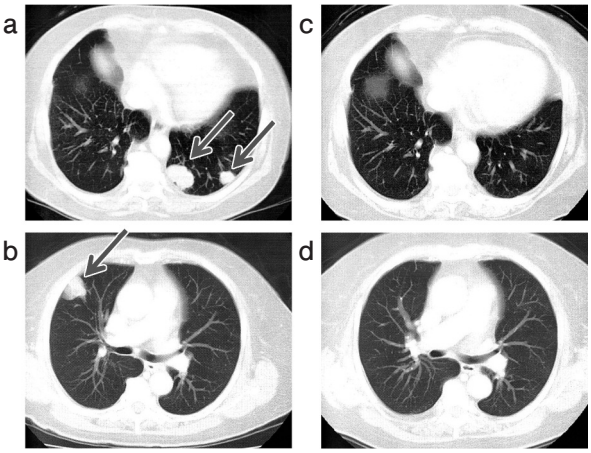

図２　胸部CT（a, b：化学療法前，c, d：化学療法後）
mFOLFOX6療法６コース施行にて多発肺転移は消失した.

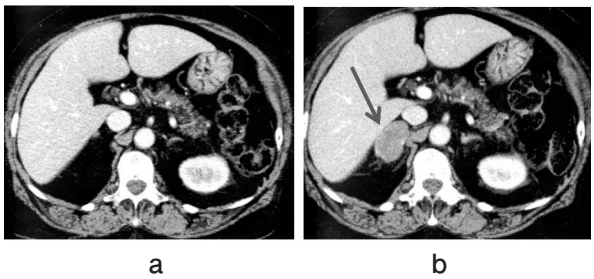

図３　腹部CT
a－直腸癌術後５年目：明らかな異常所見を認めなかった.
b－直腸癌術後６年４ヵ月：右腎頭側，下大静脈右側に卵円形の境界明瞭，内部が不均一に造影される直径約５cmの腫瘤を認めた.

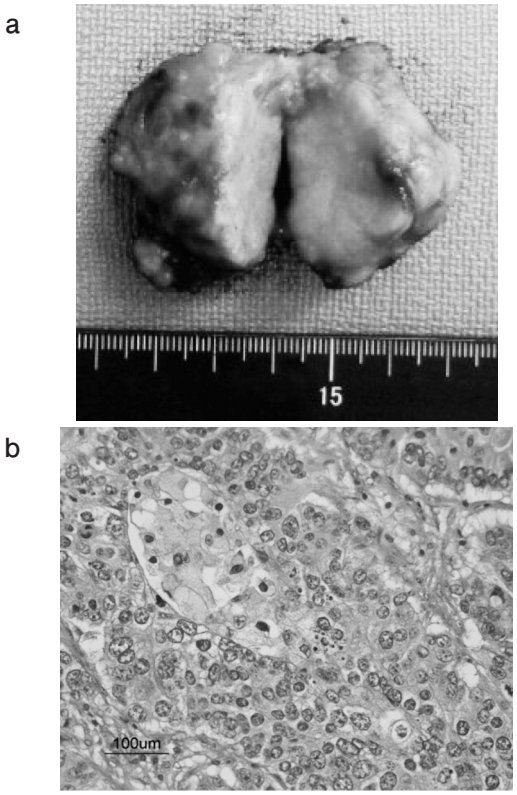

図４　右副腎所見
a－摘出標本：大きさ45×35×30mmで硬く割面は黄白色充実性であった.
b－病理組織学的所見（HE×200）：直腸癌の腫瘍細胞と同様の所見であり直腸癌の副腎転移と診断された.

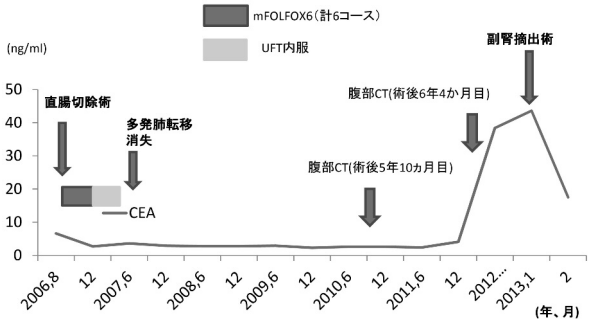

図５　本症例の臨床経過とCEAの推移

CT検査所見：右腎頭側，下大静脈右側に卵円形の境界明瞭，内部が不均一に造影される直径約５cmの腫瘤を認めた（図３b）.

CT，骨シンチで他臓器に異常を認めず６ヵ月前のCTで右副腎に異常を認めないことから急速に増大する悪性腫瘍や直腸癌の孤立性転移が疑われ2013年１月副腎摘出術を施行した.

手術所見：上腹部正中切開にて開腹して右副腎腫瘍を確認した．腫瘍は右腎上極，下大静脈右縁に接して存在し，周囲への浸潤は認めず右副腎摘出術を行った．腎動脈周囲や大動脈周囲リンパ節の腫脹は認めなかった.

摘出標本：大きさ45×35×30mmで硬く割面は黄白色充実性であった（図４a）.

病理組織学的所見：高度の細胞異型を有する高円柱状の腫瘍細胞が管状構造を呈して増生していた．直腸癌の腫瘍細胞と同様の所見であり直腸癌の副腎転移と診断された（図４b）.

術後経過：術後経過良好にて術後第10病日目に軽快退院となった．術前43.6ng/mlと高値を示した血中CEAは，術後には4.1ng/mlと正常値となった．現在，XELOX（Xeloda+ oxaliplatin）療法を投与しつつ外来にて経過観察中であるが明らかな再発は認めていない．本症例のCT所見，臨床経過とCEAの推移を（図５）に示した.

考　　察

副腎は血流の豊富な臓器であるため悪性腫瘍による副腎転移は比較的多いと思われるが，北村ら[2]の剖検症例の報告によると悪性腫瘍全体の副腎転移の頻度は14.5%であった．そのうち結腸・直腸癌を原発としたものは4.9%に過ぎないとされる．孤立性の副腎転移は全悪性腫瘍剖検中1.8%とまれである[3]．また副腎転移ではほとんどが無症状であるため発見が遅れることが多くCEAの上昇や偶然，画像診断で発見された症例が多い．また近年ではFDG-PETでの発見例[4]も報告されている．本症例でも無症状でありCEAの上昇とCTで発見された.

転移経路は門脈系を介さない大循環系からの直接

表１　本邦での大腸癌の孤立性副腎転移の報告例（2000年以降）

NO	報告者	年	年齢	性	原発			副腎転移				
					部位	組織	Stage	再発時期	発見契機	部位	径(cm)	CEA(ng/ml)
1	小沢	2002	65	F	R	tub2	Ⅳ	同時	CT	右	4.8	91.0
2	徳原	2002	58	F	A	tub2	Ⅲb	1Y	CT	左	9.5	3.0
3	沖田	2002	54	M	A	tub1	Ⅲb	3Y 8m	CT	右	8.0	4.6
4	加藤	2004	67	F	R	tub2	Ⅱ	8m	CT	右	3.8	正常
5	清水	2005	61	M	R	tub1	Ⅳ	同時	US	左	5.0	47.0
6	徳田	2005	56	M	R	tub2	Ⅱ	1Y 5m	CT	右	5.5	9.0
7	倉島	2007	61	F	R	tub2	Ⅲb	1Y	PET	右	2.8	30.2
8	自験例	2013	74	F	R	tub2	Ⅳ	6Y 4m	CEA /CT	右	4.5	43.6

血行性転移を起こすと考えられている[5]ため，左右差はないものと考えられるが，孤立性の副腎転移では門脈が肝臓に流入する手前で右副腎へ入る経路も示唆されており[4, 6]，報告ではやや右側発生が多い（表１）．現在までに結腸・直腸癌の副腎転移の報告は林ら[7]の集計を参考にすれば本症例を含めて39例とされ，原発巣と同時に転移巣の切除を行った症例は全例ほぼ１年以上生存したとしている．また大腸癌治療ガイドライン[8]においても副腎転移は可能な場合は切除を考慮するとされ，たとえ副腎転移発見時に他の遠隔転移があったとしても根治度Bが得られれば切除することにより予後を改善することが示唆されている[7]．しかしながら大城ら[6]は結腸・直腸癌術後に副腎転移を来した症例で他臓器転移を認めていなかった19症例の追跡調査を行い，平均観察期間２年６ヵ月の中で４例：21%が再発死亡していたとし他臓器転移再発まで平均6.5ヵ月であるとしている．そのため決して孤立性副腎転移であっても手術単独の長期成績はよくないことを認識する必要があり，副腎を切除するだけでなく術後に積極的に化学療法や放射線治療などを加えていくべきであろう．今回われわれは「結腸・直腸癌」「孤立性副腎転移」をキーワードとして医学中央雑誌にて2000年以降で検索したところ７例が報告されており，これら７例の詳細を（表１）に示した．大城ら[6]の集計と併せると1988年以降では計19例であったが原発巣切除から副腎転移巣切除までの期間は同時期から３年以内に発症したものが17/19例（89%）で２例（10.5%）が３～４年で発症していた．本症例は初回手術より６年４ヵ月経過してからの再発であり，多発肺転移を有し術後の補助化学療法によりCRを得たがこのCR後からしても５年６ヵ月以上経過した孤立性副腎転移であった．本症例は同時性の他臓器転移を有してはいたが，原発巣切除から孤立副腎転移出現までの時間が５年以上経過した症例の報告はまだなく極めてまれである．坂根ら[9]は大腸癌の血行性再発の46.4%は１年以内に発生し，89.2%は２年以内に発生すると報告しているが，副腎は比較的長期経過後でも転移を起こしうる臓器であることに注意して長期にわたって定期的な画像検索をしていくことが重要と思われる．

おわりに

初回手術より６年以上経過して異時性に孤立性副腎転移を来した直腸癌の１切除例を報告した．なお，本症例の要旨は2013年６月第72回山口県臨床外科学会にて発表した．

文　献

1）Muth A, Persson F, Jansson S, et al. Prognostic factors for survival after surgery for adrenal metastasis. *Eur J Surg Oncol* 2010；**36**：699-704.

2）北村慎治，藤永卓治，大川順正，他．転移性副腎腫瘍の１例－５年間の日本病理剖検輯報による統計的検討－．日泌会誌　1982；**73**：1324-1332.

3）藤井秀樹，飯野　弥，宮坂芳明，他．異時性副腎転移巣切除後無再発で長期間生存している上行結腸癌の１例．日本大腸肛門病会誌　1994；**47**：582-588.

4）倉島　庸，大野耕一，藤森　勝，他．FDG-PETにて診断した直腸癌術後孤立性副腎転移の１例．日臨外会　2007；**68**：1555-1558.

5）河合　徹，服部龍夫，小林陽一郎，他．大腸癌異時性副腎転移の１切除例．日消外会誌　1998；**31**：2275-2279.

6）大城望史，福田康彦，恵木浩之，他．結腸癌術後副腎転移の１切除例と本邦報告例の集計．日本大腸肛門病会誌　2009；**62**：104-110.

7）林　昌俊，安村幹央，木山　茂，上松　孝．長期生存が得られた，同時性肝，副腎転移を伴ったS状結腸癌の１例．日臨外会誌　2010；**71**：781-784.

8）大腸癌研究会．大腸癌治療ガイドライン医師用．2010年度版．金原出版．東京，2010.

9）坂根正芳，堀田芳樹，加藤道男，他．大腸癌術後再発症例の臨床病理学的検討－Carcino-emboryonic antigen測定の意義－．日消外会誌　1991；**24**：1013-1021.

A Case Report of Solitary Adrenal Metastasis from Rectal Cancer Six Years after Rectal Resection.

Hidefumi KUBO, Chiyo NAKASUGA,
Kousuke TADA, Makoto MIYAHARA,
Hiroyasu HASEGAWA and
Yoshimi YAMASHITA[1)]

Department of Surgery, Tokuyama Central Hospital, 1-1 Koda-chou, Shuunan, Yamaguchi 745-8522, Japan
１）Department of Pathology, Tokuyama Central Hospital, 1-1 Koda-chou, Shuunan, Yamaguchi 745-8522, Japan

SUMMARY

A 74-year-old woman underwent a low anterior resection for rectal cancer with multiple lung metastases. After she had received chemotherapy with six courses of mFOLFOX6 regimen, multiple lung metastases disappeared and she was judged to have a complete response, and maintained as a complete response for 6 years after the surgery. In 6 years and 6 months, CEA marker was elevated and abdominal CT revealed solitary right adrenal metastasis. She underwent a resection of right adrenal gland. The adrenal tumor was confirmed a metastasis from the rectal cancer by pathological examination. Solitary adrenal metastasis of colorectal carcinoma is rare and has no characteristic clinical symptoms, and thus early diagnosis based on imaging findings is difficult. There is a high risk of recurrence in other organs in patients who have undergone for cases of adrenal gland metastasis from colorectal cancer.

Thus, chemotherapy and radiotherapy should be considered as treatment options as well as surgery for cases of adrenal gland metastasis from colorectal cancer.