症例報告

腹壁筋層内のみにポートサイト再発をきたした胆嚢癌の１例

尼﨑陽太郎，久我貴之，田中裕也，岡　一斉，藤井康宏，
山口裕樹[1)]，三谷伸之[1)]，永冨裕二[1)]，濱野公一[2)]

長門総合病院外科　長門市東深川85番地（〒759-4101）
長門総合病院消化器内科[1)]　長門市東深川85番地（〒759-4101）
山口大学大学院医学系研究科器官病態外科学分野(外科学第一講座)[2)]　宇部市南小串１丁目１－１(〒755-8505)

Key words：胆嚢癌，ポートサイト再発

和文抄録

稀な腹壁筋層内ポートサイト再発をきたした胆嚢癌の１例を経験したので報告する．症例は60歳代の女性．平成17年１月，総胆管結石に対して内視鏡的乳頭切開術を施行し，総胆管結石を排石した．胆嚢結石症に対してLaparoscopic Cholecystectomy（以下LC）を行ったが，術後病理検査にて胆嚢癌と診断された．総胆管切除＋リンパ節郭清（D2）を施行し，術後補助化学療法を行った．平成20年７月，右季肋部にポートサイト再発を認め，腫瘤切除術を施行した．腹腔鏡下胆嚢摘出術後に胆嚢癌と診断される頻度は１％弱であり，そのうちポートサイト再発を来した症例は15.6％と報告されている．ポートサイト再発の多くは，腹膜から筋層浸潤したものとされるが，本症例では筋層のみと稀な再発形態であった．

はじめに

腹腔鏡下胆嚢摘出術（以下LC）後に胆嚢癌と診断される頻度は１％弱とされ，そのうちポートサイト再発をきたした症例は15.6％と報告されている[1)]．その多くは，腹膜から筋層浸潤したものである[2)]．今回腹壁の筋層のみにポートサイト再発した胆嚢癌を経験したので報告する．

平成25年８月19日受理

症　例

症　例：60歳代女性．
主　訴：右季肋部腫瘤．
家族歴：特記すべきことなし．
既往歴：狭心症および陳旧性心筋梗塞歴にて治療中であった．平成７年より胆石症を指摘されていた．
現病歴：平成17年１月尿濃染および心窩部痛・背部痛で当院を受診した．腹部CTでは胆嚢結石症および総胆管結石症を認めた．胆嚢体部にはびまん性の壁肥厚を認めたが，胆嚢癌は否定的であった．内視鏡的逆行性胆道造影でも明らかな胆嚢壁の異常は認めず，乳頭切開術を施行し総胆管結石を排石した（図１）．その後，LCを施行した．術中に胆汁の流

図１　初回術前ERCP検査所見
内視鏡的乳頭切開術および総胆管結石排石術を行い，胆嚢結石のみとなった．明らかな胆嚢壁の不整や陰影欠損像を認めなかった．

出は認めず，エンドパウチ™で回収した．術後病理組織検査で胆嚢癌（胆嚢体部：m癌および胆嚢管部：ss癌）と診断した（図２）．胆嚢管の断端は上皮組織の剥離，消失のため評価困難であった．LC後13日目に開腹下に総胆管切除＋リンパ節郭清術（D2）を施行した（図３）．総合的進行度はT2N0M0, StageⅡであった．術後補助化学療法としてUFT 300mg/日の内服加療を行った．

術後定期的に血液検査及び画像検査でフォローした．平成18年及び19年のCTでは明らかな再発を認めず（図４a，b），血液検査でも，DUPAN-2・CEA・CA19-9はいずれも正常値で推移した．平成20年３月本人の申し出でUFTの内服化学療法を中止した．

平成20年６月19日来院時，右季肋部に５cm大の弾性硬な腹壁腫瘤を触知し，同部の圧痛を認めた（図５）．

血液検査所見：DUPAN-2が990U/mlと高値であったが，その他に異常は認めなかった．

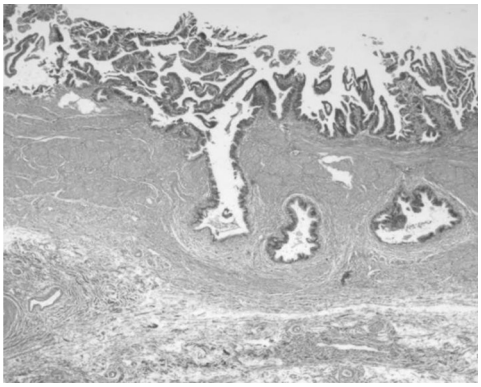

図２　初回病理組織像
高分化型の腫瘍細胞が粘膜層で乳頭状に増生していた．Rokitansky-Aschoff sinusに沿って筋層内への進展も認めた（×40，HE染色）．胆嚢管の断端は，上皮細胞の剥離，消失のため評価困難であった．

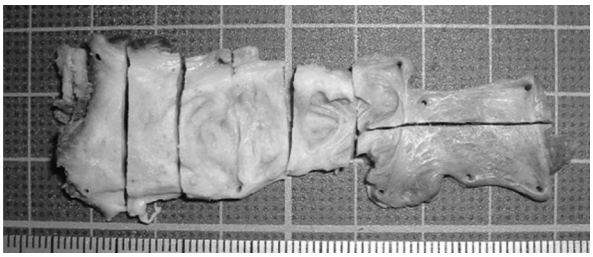

図３　再手術摘出標本像
胆管切除およびリンパ節郭清術を施行した．肉眼的には明らかな腫瘤形成を認めなかった．一方，病理組織診断では胆嚢管の粘膜固有層と漿膜下組織に癌細胞を認めたが，総胆管には認めなかった．

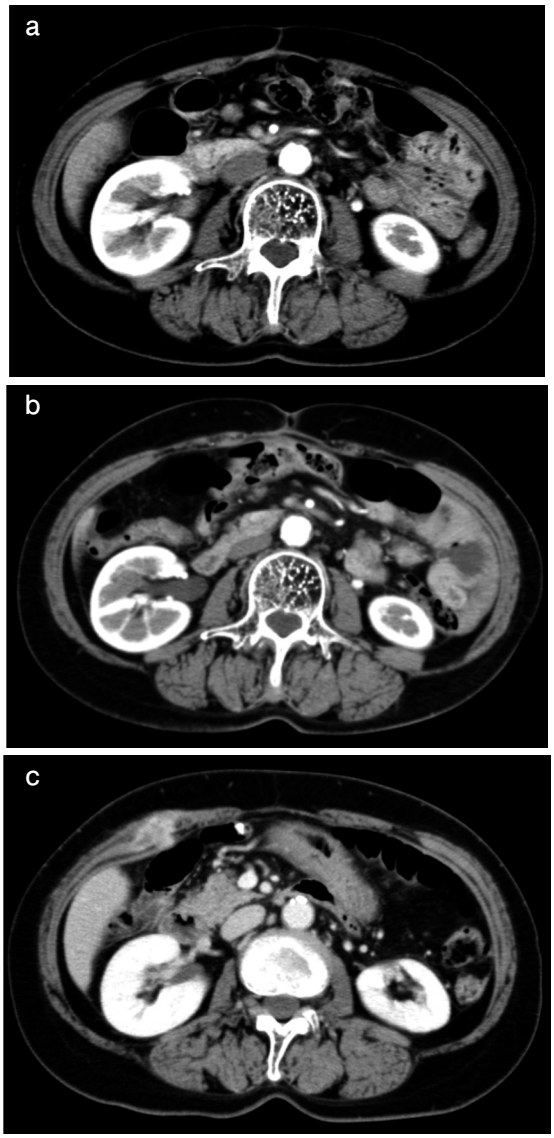

図４　再手術後CT検査所見
a 再手術後１年目．b 再手術後２年目．c 再手術後３年目．再手術後１年目および２年目では特に異常は認めなかった．再手術後３年目に右上腹部腹壁に造影効果のある腫瘍性病変を認めた．

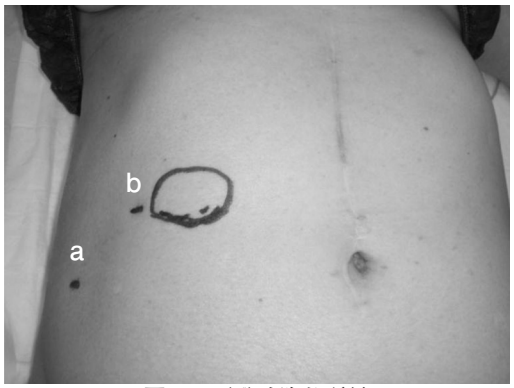

図５　再発時腹部所見
a 初回LC時の外側ポート部．b 初回LC時の内側ポート部．内側ポート部の内側に５cm大の弾性硬な腫瘤を触知した．可動性不良であり，圧痛を伴っていた．

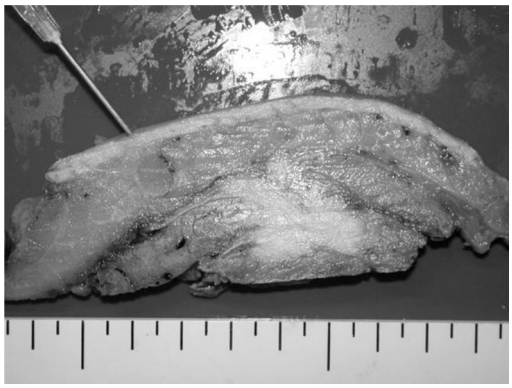

図６　再々手術摘出標本像
注射針先端：内側ポート皮膚部．腹壁筋層内に腫瘍性病変を認めた．明らかな皮膚および腹膜浸潤は認めなかった．

腹部CT所見：右腹直筋内に造影効果を有する腫瘤像を認めた（図４c）．肺・肝転移および腹腔内リンパ節腫大を認めなかった．

以上より，胆嚢癌腹壁再発を疑い７月７日腫瘤切除術を施行した．術中腹膜播種は認めず，腫瘤の腹膜面への露出も認めなかった（図６）．病理組織検査にて胆嚢癌再発と診断され，腹壁筋層内のみに癌細胞を認めた．術後はゲムシタビンを６コース，引き続いてS-1内服療法を行っていたが，平成22年４月27日自宅で心筋梗塞を再発した．救急搬送されたが，同日死亡退院となった．

考　　察

腹腔鏡下胆嚢摘出術（以下LC）後に胆嚢癌と診断される頻度は１％弱で，そのうちポート再発をきたした症例は15.6％と報告されている[1]．他の報告例と比較し，自験例の特徴は，①ポートサイト再発が右季肋部のポート挿入部のみであったこと，②同部は４ポートのうち３番目に抜去されたポートであったこと，③ss癌が見つかったのが胆嚢管部であったこと，④再発腫瘤は腹壁筋層内のみで腹膜面の露出や腹膜播種を認めなかったこと，⑤再発時期がLC後41ヵ月と遅発性であったことが挙げられる．

ポートサイト再発の多くは腹膜に付着した細胞から発生し，筋層浸潤したものである．山田[2]は動物モデルで再発について，26例中腹膜から筋層浸潤が25例，腹膜のみが１例で，筋層のみの症例は認めなかったと報告している．ポートサイト再発の部位として，伊神ら[3]は６例中胆嚢を摘出したポート部が４例でドレーン部が２例と報告している．また，Paolucci[4]は69例中ポートの位置別では右季肋部または右上部は２例であり，部位別では腹壁のみは２例であった．自験例の右季肋部ポート部の腹壁筋層のみでの再発は，稀な再発形態といえる．

ポート部位再発の発生機序として，篠原ら[5]やSuzukiら[6]は術中操作により流出した胆汁を介した腫瘍細胞の腹壁へのimplantationと報告している．また，再発機序としては①手術器具に付着した癌細胞や胆汁の癌細胞がポート部に付着して着床，②炭酸ガスによる癌免疫の低下，③気腹のガスがポート挿入部から体外に圧出される時に，ガス中に浮遊した癌細胞が着床（煙突現象）などの説を挙げている．LCは気腹下であるため，癌細胞が拡がりやすいものと思われる[7]．

自験例では，ポートサイト再発の重要なリスクファクターである術中の胆汁流出は認めず，胆嚢は回収袋に入れて臍部のポートより回収したため，implantationの可能性は低い．一方，再発したポート部は癌細胞が存在する胆嚢管に直線的に最も近いポート部であり，気腹された胆嚢周囲のガスの多くが同部から圧出されたと思われることから，煙突現象による着床の可能性が考えられる．また，器具を介してのポートサイト再発あれば，最下層である腹膜へのimplantationが多くなると思われるが，自験例が煙突現象による再発であるならば，腹膜ではなく筋層のみへの癌細胞の着床も十分に考えられる．

Paolucci[4]のreviewでは，再発時期が判明している症例について，LC後36ヵ月以内が59例中57例（96.6％）であった．一方で，自験例はLC 後41ヵ月目と遅発性に発症した．遅発性発症に関して，腰塚ら[8]は低い悪性度の可能性を報告している．初回手術から長期間を経た後の孤立性再発では，切除により長期生存が期待できる可能性がある[9]．自験例では，腫瘍そのものの増大速度の違いもあるが，UFT術後補助化学療法の効果により発症が遅れた可能性も考えられる．

LC後判明した胆嚢癌の治療について，外科的切除や放射線治療が施行されている．特に外科的切除可能例では腹壁切除等が行われることが多い．再発防止のためにポート挿入部切除の推奨やセプラフィルム™使用の報告がある[10]．また，ポートサイト再発胆嚢癌の予後は不良で，特に腹膜播種合併例は悪い[11]．

徳村ら[12]は通常LCにおける手技上の注意点として，術前に腫瘍性病変の有無を確認すること，鉗子で腫瘍をつぶさないこと，鉗子で漿膜・壁を損傷しないこと，胆嚢動脈に注意して胆嚢管周囲のリンパ節（12c）を切除すること，標本は回収袋に入れて回収すること，壁肥厚例や無石胆嚢炎例は術中迅速組織検査に出すこと，十分な洗浄をすることを挙げている．同様に，木村ら[1]や太田ら[13]は常日頃から愛護的な手術手技を心がけ，胆嚢損傷を防ぐべきと述べている．

おわりに

比較的まれなLC後腹壁筋層のみに再発した胆嚢癌を経験したので，文献的考察を加え報告した．LC後に胆嚢癌と診断された症例では，ポートサイトを含めた適切な追加切除と術後の長期的な観察および治療継続が必要と考えられた．

なお，本稿の要旨は第22回日本内視鏡外科学会総会（平成21年12月４日東京）にて発表した．

引用文献

1）木村泰三，鈴木憲次，梅原靖彦．胆石症における胆嚢癌の合併－腹腔鏡下胆嚢摘出術例からみて－．胆と膵　2002；**23**：267-271.

2）山田博文．Port site metastasisモデルの作成と成立過程の組織学的検討．埼玉医科大学雑誌 2004；**31**：T1-T8.

3）伊神　剛，長谷川洋，小木曽清二，坂本英至，森　俊治，服部弘太郎，水野隆史，杉本昌之，深見保之．腹腔鏡下胆嚢摘出後 port site recurrenceをきたした胆嚢癌の２例．胆道 2003；**17**：43-50.

4）Paolucci V. Port site recurrences after laparoscopic cholecystectomy. J Hepatobiliary-*Pancreat Surg* 2001；**8**：535-543.

5）篠原永光，河崎秀樹，鷹村和人，大谷広美．腹腔鏡下胆嚢摘出後に複数のポート部位再発をきたした胆嚢癌の１例．日臨外会誌　2008；**69**：2088-2092.

6）Suzuki K, Kimura T, Hashimoto H, Nishimura H, Ogawa H.　Port site recurrence of gallbladder cancer after laparoscopic surgery：two case reports of long-term survival. *Surgical Laparoscopy Endoscopy* 2000；**10**：86-88.

7）鈴木　裕，山口高史，阿部展次，松岡弘芳，柳田　修，正木忠彦，森　俊幸，杉山政則，跡見裕．腹腔鏡下胆嚢摘出後判明ss胆嚢癌の治療方針．胆と膵　2007；**28**：575-578.

8）腰塚靖之，蒲池浩文，高橋　徹，高原宗徳，神山俊哉，藤堂　省．術後５年目にポート部再発巣を切除した腹腔鏡下胆嚢摘出後偶発胆嚢癌の１例．日臨外会誌　2008；**69**：433-437.

9）田浦康二朗，波多野悦朗，安近健太郎，高折恭一，上本信二．偶発胆嚢癌に対する腹腔鏡下胆嚢摘出術後ポート部位再発の検討．胆と膵 2011；**32**：425-429.

10）Sasaki T, Shimura H, Tanaka T, Nakashima K, Matsuo K, Ikeda S. Port site recurrence following laparoscopic surgery. 福大医紀 2002；**29**：169-180.

11）神谷和則，橋本道紀，小谷裕美，斉藤孝成，葛西眞一．腹腔鏡下胆嚢摘出術後ポート部再発をきたし腹壁切除術を施行して長期生存を得た胆嚢癌の１例．北外誌　2004；**49**：38-42.

12）徳村弘実，松村直樹，鹿郷昌之，武者宏昭，柿田徹也，豊島　隆，叶内　平．腹腔鏡下胆嚢摘出術は術前非疑診胆嚢癌の予後を悪くするか．胆と膵　2006；**27**：649-654.

13）太田岳洋，樋口亮太，梶山英樹，谷澤武久，小貫建一郎，矢川陽介，植村修一郎，新井田達雄，浜野美枝，竹下信啓，山本雅一．Incidental gallbladder cancer追加切除後の再発形式．胆と膵　2011；**32**：421-424.

A Case Report of Gallbladder Carcinoma with Port Site Recurrence only in the Muscle Layer of Abdominal Wall.

Yotaro AMASAKI, Takayuki KUGA,
Yuya TANAKA, Kazuhito OKA, Yasuhiro FUJII,
Yuuki YAMAGUCHI[1], Nobuyuki MITANI[1],
Yuuji NAGATOMI[1] and Kimikazu HAMANO[2]

Department of Surgery, Nagato General Hospital, 85 Higashi Fukawa, Nagato, Yamaguchi 759-4194 Japan 1) Department of Gastroenterology and Hepatology, Nagato General Hospital, 85 Higashi Fukawa, Nagato, Yamaguchi 759-4194 Japan 2) Department of Surgery and Clinical Science (Surgery I.), Yamaguchi University Graduate School of Medicine, 1-1-1 Minami Kogushi, Ube, Yamaguchi 755-8505 Japan

SUMMARY

We report a case of a recurred gallbladder carcinoma in the port site after laparoscopic cholecystectomy (LC). A 62 year-old female patient underwent endoscopic sphincteropapillotomy and LC for the treatment of cholecystolithiasis and choledocholithiasis in January 2005. In the pathological examination, she was diagnosed with gallbladder carcinoma. Common bile duct resection and D2 lymph node dissection were performed. She was followed by adjuvant chemotherapy. In June 2008, a port site recurrence was pointed out in the right hypochondrium. The tumor in the muscle layer was resected. The patients who are diagnosed with gallbladder carcinoma after LC are rare.

15.6% among them have had port site recurrence later. Many of the port site recurrences primarily develop in the subperitoneal layer of the abdominal wall and invade the muscle layer, but our case is a rare one in which the recurrence developed only in the muscle layer.