症例報告

食道癌術後の乳糜胸に対してオクトレオチド投与を含めた保存的加療を行った１例

久保秀文，中須賀千代，多田耕輔，宮原　誠，長谷川博康

綜合病院社会保険徳山中央病院　外科　　周南市孝田町１－１（〒745-8522）

Key words：食道癌，乳糜胸，酢酸オクトレオチド

和文抄録

われわれは食道癌術後に発生した難治性の乳糜胸に対し酢酸オクトレオチド投与を含めた保存的治療を行った１例を経験した．症例は52歳男性，2012年９月に進行食道癌；c-T3 N1, M0, Stage Ⅱの診断で術前化学療法を施行し11月に右開胸食道亜全摘術，３領域リンパ節郭清術を施行した．術後第３病日より右胸腔ドレーン排液量が増加し乳糜胸と診断した．低脂肪食摂取を継続し同時に酢酸オクトレオチドを連日投与した．一時的に排液量は漸減したが500ml/日以上の排液が持続した．その後ミノマイシンを胸腔内へ追加注入したがすぐには奏効が見られなかった．脂肪制限食と中心静脈栄養（total parenteral nutrition：以下，TPN）を併用した栄養管理を継続させ，再度の酢酸オクトレオチド投与を連日行ったところ徐々に排液量の減少を認め，術後50日目にドレーン抜去し59日目に軽快退院した．2000年以降に報告された食道癌術後乳糜胸の24例を集計して多角的に検討したので文献的考察を加えて報告する．

はじめに

食道癌術後の乳糜胸は1.1～3.2%[1]と低い発生率ではあるがその治療には難渋することがあり，治療法も確立されていない．今回われわれは食道癌術後の乳糜胸を経験しオクトレオチド投与を含めた保存的加療を行ったので報告する．

平成25年７月22日受理

症　例

患　者：65歳，男性．

主　訴：腹痛．

既往歴：特記すべき事項なし．

現病歴：2012年７月頃より嚥下困難を自覚していた．徐々に症状が増悪したため同年９月前医を受診した．上部胃消化管で食道狭窄を認め，生検にて食道癌と診断されたため当科に紹介された．

既往歴：特記すべきことなし．

生活歴：喫煙　30歳まで30本/日×10年間．
飲酒　日本酒１合/日．

入院時身体所見：身長160cm，体重57kg．腹部は平坦で圧痛・腹水を認めず．表在リンパ節，肝，脾は触知せず．

入院時血液所見：血算・生化学血液検査所見には異常を認めず，腫瘍マーカーSCC, CEAも正常範囲であった．

上部消化管内視鏡検査所見：門歯列より30cmの部位に狭窄を認め（図１a），生検にて扁平上皮癌と診断された．

胸部CT所見：気管分岐レベルの食道に壁肥厚所見あり．縦隔内および肺門のリンパ節に異常は認めなかった（図１b）．

PET所見：気管分岐下レベルの食道壁肥厚に一致して高集積を認めた．また腫瘍部の左下方に結節様の集積を認め縦隔内のリンパ節転移が疑われた（図１c）．

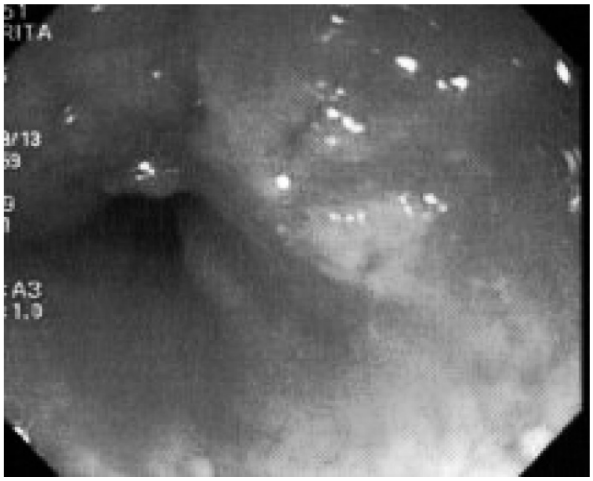

図１a　上部消化管内視鏡
門歯列より30cmの胸部食道に全周性の狭窄を認めた.

図１b　CT所見
気管分岐レベルの食道に壁肥厚所見あり．上位縦隔や肺門のリンパ節に異常は認めなかった.

図１c　PET所見
気管分岐下レベルの食道壁肥厚に高集積を認め，腫瘍部より左下方の縦隔リンパ節転移が疑われた.

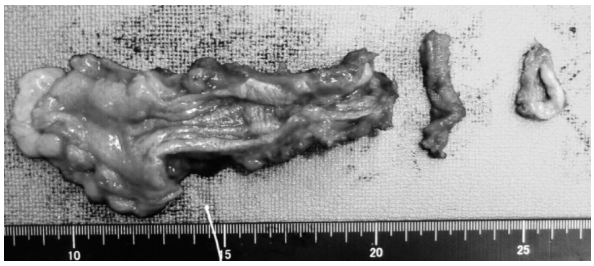

図２a　切除標本
胸部中部食道に５×３cm，全周の３型腫瘍を認めた.

図２b　胸水肉眼所見
胸水は乳白色で成分分析にて脂肪酸，トリグリセリドの高値を示した.

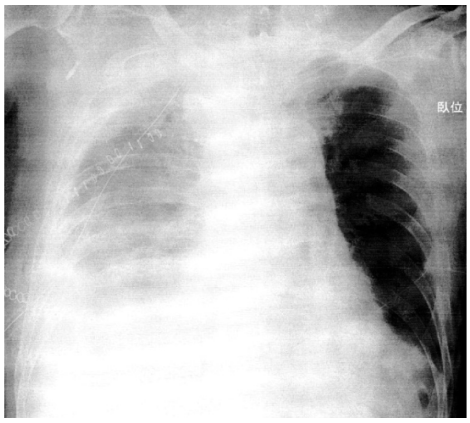

図３a　胸部X-P像（術後28病日）
ドレーンの一時的閉塞で右胸腔内に多量の胸水貯留を認めた.

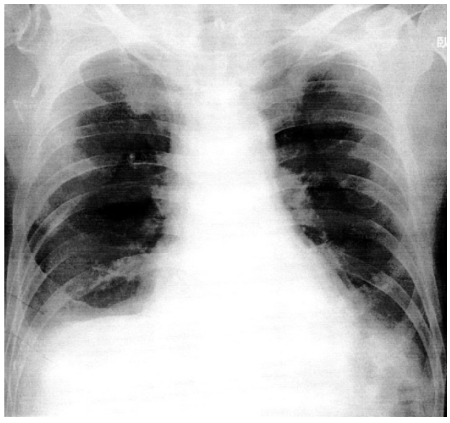

図３b　胸部X-P像（退院時）
胸水貯留は消失した.

以上よりcT2～3cN2M0 StageⅢと診断しNedaplatin, Fluorouracil（5Fu）による術前化学療法を施行した．術前化学療法の治療効果は「安定」であったため2012年11月右開胸開腹食道亜全摘術，３領域郭清，胸骨後経路頚部食道胃管吻合術を施行した（図２a）．術中，両側開胸となったため術後両側胸腔ドレーンを留置した．なお，術中は胸管を損傷しないよう温存してリンパ節郭清を行った．病理結果はmoderate differentiated squamous cell carcinoma, pT3pN2M0, StageⅢの診断であった．

術後経過：術後の全身状態は良好であったが第３病日より胸水が増加し食事開始とともにその性状は白濁した（図２b）．胸水の成分分析で脂肪酸，トリグリセリドの高値を示したため乳糜胸の診断を下した．低脂肪食，経静脈栄養を継続し早期よりソマトスタチンアナログであるオクトレオチド50μgを一日３回皮下投与したところ徐々に排液量は漸減した．術後21日目には500ml/日以下の排液となったためオクトレオチドを一旦中止したところ排液量は再び漸増した（図３a）．ミノマイシン200mg+20%ブドウ糖液250ccを７日間胸腔内へ注入したが明らかな奏効は見られなかった．開胸再手術も視野に入れていたが患者の強い保存加療の希望があり，脂肪制限食とTPN併用投与にて栄養管理を継続し術後37病日よりオクトレオチド100μgを一日３回皮下投与として７日間継続した．その後胸水は減少し摂食開始しても排液量の増加や白濁もないため術後50日目に胸腔ドレーンを抜去し術後59日目に軽快退院となった（図３b）．なお，図４へ本症例の時間経過に伴う胸水排液量を呈示した．現在，退院後３ヵ月経過するが胸水の再貯留を認めていない．

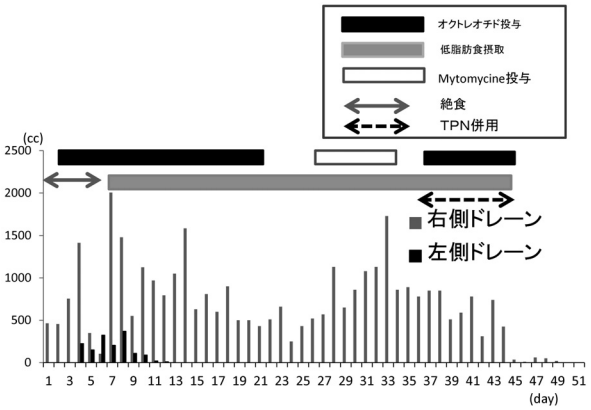

図４　本症例の臨床経過（胸腔ドレーン排液量）

考　　察

食道癌術後の胸水貯留にはその排液量と共にその性状に注意を払う必要がある．まず術後の胸水が連日500ml/日以上の場合は胸管損傷などによる乳糜胸を疑うべきである．乳糜胸では脂肪酸の摂取によって胸水が乳白色になるのが特徴であるが，その証明にはSudan Ⅲ染色による脂肪滴の検出，胸水中の脂肪酸，トリグリセリドが血清中より高値を示し好酸球，リンパ球の存在を認めるとされている[2]．本症例でも食事摂取により胸水は乳白色化し胸水の成分分析で脂肪酸，トリグリセリドの高値を示したため乳糜胸の診断を下した．

乳糜胸に対する治療としては保存的加療と手術療法に大別される．乳糜胸の保存的治療としては完全静脈栄養，脂肪制限食などによる栄養管理が基本である．脂肪制限食とするか絶食・完全経静脈栄養とするかについて木村ら[3]は脂肪制限食群の方が有意に治癒までの期間が短かったとしており，まずは脂肪制限食での治療開始が望ましいと考えられる．これら栄養療法のみで改善が見られない時に薬物療法が適用されるがこれには胸腔内へ薬物を注入する癒着療法と薬物のリンパ管および静脈投与法とがある．

50%ブドウ糖，OK-432，ミノマイシンなどを胸腔内へ直接注入する癒着療法はその効果が不確実であり局所の炎症や癒着を促すため手術が必要となった時には剥離操作を困難にさせることが予想され，first choiceには向かない．

薬物のリンパ管内投与法にはリピオドールが，静脈投与法としてはオクトレオチドがある．近年，リピオドールを用いたリンパ管造影により漏出部位の同定と同部位への塞栓効果により治癒を促すとされている[4, 5]が，実施方法がやや困難であり治療抵抗症例の報告[6]もあり，また肺塞栓などの合併症を誘発する可能性は否定できない．

オクトレオチドはソマトスタチンレセプターを介して消化液分泌抑制と胸管平滑筋収縮による胸管内流量の減少を来すと推測されている[7, 8]．その臨床効果は多数報告されているが比較的短期間である１～２週間以内に改善が認められたとする報告が多い[5, 9, 10]．その副作用として血糖変動，嘔気，心窩部不快感，肝機能障害，徐脈，胆石形成などが挙げら

れているが，過去の報告では臨床上，重篤なものは報告されておらず本症例での投与量，投与方法については癌性消化管閉塞に対する投与量に準じたが本症例でもこれらの副作用は認めなかった．

ソマトスタチンは迷走神経を介して平滑筋へ作用するが，進行食道癌ではリンパ郭清に伴い迷走神経切離がなされるためその効果が得られない可能性が指摘されている[4，11]．

本邦で2000年以降に報告された食道癌術後乳糜胸の報告は医学中央雑誌でわれわれが調べた限り，本症例を含めて24例であった（表１）．集計24例中オクトレオチドは11例に投与されており，11例中本症例を含めた５例[5，8，9，12]にこの薬剤を中心とした保存加療のみで治癒が得られていた．しかし他の５例[4，10，13－15]ではオクトレオチド単独では効果がなく手術やリピオドール造影などがその後追加されていた．１例[24]は術後の補助治療としてオクトレオチドが投与されていた．11例全例が2006年以降の比較的最近の症例でありオクトレオチドの副作用の低さと手術移行例に対しても術野に癒着などの影響を与えないことを考えると乳糜胸への第１選択として頻用されている薬剤といえよう．比較的高価な薬剤であるため今後，保険適応となることが望まれる．

次に手術療法であるがその手術適応としては①1500ml/日以上の排液が５日間持続する，②14日間排液が減少しない，③栄養障害を伴うとするSalleら[16]の基準が用いられることが多いが，Robinsonら[17]は大人で500ml/日を超える乳糜胸が２～３週間続くとき，Pattersonら[18]は1000ml/日以上の乳糜胸が７日以上持続するときとしている．実臨床では患者の全身状態とのバランスで考慮しなければならずその判断は必ずしも容易ではないと考えられる．

大橋ら[19]は食道癌術後乳糜胸を術後２～４日目の早期発症と７日目以降の晩期発生型に分けて検討し，早期型は直接漏出部位を確認しうる場合があり積極的に手術を施行するべきであるとし，晩期型では保存加療を勧めている．また手術を施行する際には胸管走行自体が元々多くの破格があり，術前に胸管の損傷部を必ず同定しておく必要もあろう．今回の集計では11例[10，12，14，20－27]が手術での胸管結紮術が施行されており，再手術施行日は初回手術後３～35日に渡っており平均術後18.5日目と手術症例においてもほとんどの症例が２週間以上の保存加療がなされていた．

手術方法として11例中８例が胸腔鏡下の胸管クリッピング手術が選択されており，再開胸に比べて胸腔鏡手術が低侵襲であり拡大視効果による乳糜漏出部位の同定に有用であると考えられる．手術成績として９例は術後短期間で乳糜胸の治癒を認めたものの３例[3，23，24]（25%）は手術後も乳糜胸は持続し，１例[23]は術後重篤なカイローマの発生を惹起していた．手術成績は集計上では手術単独での成績は決して完全とは言えず，やはり全身状態をよく吟味して適応を決定する必要があろう．本症例でもまず保存的治療として胸腔ドレーンの挿入，高カロリー輸液を併用した低脂肪食摂取，酢酸オクトレオチド，ミノマイシン胸腔内注入の併用を行った．

本症例では極端な循環障害や栄養障害を来さずアルブミンをはじめとする血清蛋白は比較的維持されたため保存療法を継続させたが，先の大橋ら[19]の意

表１　本邦における2000年以降の食道癌術後乳糜胸の報告例

報告者（年）	年齢 性	手術	Stage	薬剤 量	副作用	再手術の有無	術式	転帰
毛利ら 2001	69 男	右開胸食道亜全摘 縦隔リンパ節郭清	Ⅲa a1,n3,lv1,v1	OK432 10KE MINO 200mg 3日	発熱	なし	－	POD65に退院
木ノ下ら 2002	64 男	右開胸開腹食道胃上部切除、3領域郭清	Ⅳ T4,N4,M0	－	－	あり POD8	胸管結紮	POD40に退院
藤田ら 2002	72 男	右開胸食道全摘 D2リンパ節郭清	Ⅰ T1b,N0,M0	MINO400mg/日　2日	発熱 胸痛	なし	－	POD90に退院
西澤ら 2003	71 男	開胸開腹食道亜全摘 3領域リンパ節郭清	Ⅳa pT4,pN4	50%ブドウ糖液100ml 胸腔注入2回	なし	なし	－	POD75に退院
寺島ら 2003	71 男	右開胸開腹胸部食道胃上部切除,3領域郭清	Ⅰ pT1b,N0,M0	－	－	あり POD3	開胸 胸管結紮	POD11に食事開始
増南ら 2004	61 男	右開胸食道亜全摘 胸骨後胃管再建	Ⅲ T3,N3,M0	リピオドール7ml投与	なし	なし	－	2週間で治癒
上吉原ら 2005	67 男	右開胸開腹食道亜全摘 3領域リンパ節郭清	記載なし	－	－	あり POD29	胸腔鏡下 胸管結紮	POD11に退院
植村ら 2005	57 男	右開胸胸部食道全摘 2領域+Ao周囲郭清	Ⅳ T3N1M1	MINO,OPE,シャント造設, リピオドール投与	発熱	あり	開胸下 胸管結紮	POD158に退院
立花ら 2006	54 男	右開胸胸部食道全摘 3領域リンパ節郭清	Ⅲ C-T3N2M0	オクトレオチド OK-432	なし	なし	－	再入院後22日で退院
高木ら 2006	42 男	右開胸開腹食道亜全摘 3領域廓清（胸管温存）	Ⅲ T3N1M0	Ope, オクトレオチド150μg	なし	なし	開胸下 胸管結紮	再手術後13日で退院
鬼頭ら 2006	55 男	胸腔鏡下食道亜全摘 D2リンパ節郭清	Ⅲ pT1bN2M0	－	－	あり ×2	胸腔鏡下 胸管結紮	POD125に退院
山田ら 2006	51 男	食道亜全摘 3領域郭清	Ⅱ T2N1M0	リピオドールリンパ造影 オクトレオチド	なし	なし	－	POD85に退院

報告者（年）	年齢 性	手術	Stage	薬剤/量	副作用	再手術の有無	術式	転帰
熊野ら 2007	55 男	咽喉食摘 頚部上縦隔リンパ郭清	Ⅳa T4N2M0	リピオドール 片側6ml,総量12ml	なし	なし	－	リンパ造影後8日で治癒
清水ら 2008	67 男	胸腔鏡補助下胸部食道全摘,3領域郭清	記載なし	なし	－	あり POD17	胸腔鏡下 胸管結紮	再手術後14日で退院
宮下ら 2008	61 女	縦隔鏡補助下食道切除 2領域リンパ節郭清	Ⅰ T1bN0M0	オクトレオチド150μg リピオドール造影,ope	なし	あり POD35	開胸下 胸管結紮	再手術後治癒
細谷ら 2009	74 男	胸腔・腹腔鏡補助下食道亜全摘,D3リンパ郭清	Ⅰ 表在癌	なし	－	あり POD19	胸腔鏡下 胸管結紮	再手術後治癒
山岡ら 2009	62 男	右開胸開腹胸部食道亜全摘,3領域郭清	Ⅰ T1bN0M0	リピオドール造影 オクトレオチド,ope	なし	あり	胸腔鏡補助 胸管結紮	再手術後治癒
村上ら 2009	78 男	右開胸開腹食道亜全摘 2領域郭清	Ⅲ pT3pN2M0	なし	－	あり	胸腔鏡下 胸管結紮	再手術後治癒
山村ら 2009	60歳代 男	右開胸食道亜全摘 3領域郭清	Ⅲ pT3n0M0	オクトヌクレオチド リピオドール造影 フィブロガミン	なし	なし	－	POD49で退院
藤原ら 2009	58 男	胸腔・腹腔鏡補助下食道亜全摘,3領域郭清	Ⅲ pT3pN2M0	オクトレオチド300μg	なし	なし	－	POD53で退院
舟木ら 2010	63 女	右開胸開腹食道切除 2領域郭清	Ⅲ pT2pN1M0	オクトレオチド300μg	なし	なし	－	POD21日で治癒
松谷ら 2010	67 男	胸腔鏡下食道切除	Ⅰ cT1bN0M0	オクトレオチド300μg ope	なし	あり POD9	胸腔鏡下 胸管結紮	POD19で退院
鴻巣ら 2012	68 男	右開胸開腹食道切除	0 TisN0M0	オクトレオチド100μg リピオドール造影	なし	なし	－	POD62で退院
自験例 2013	65 男	右開胸開腹食道亜全摘 3領域郭清	Ⅲ pT3pN1M0	Minomycine オクトレオチド	なし	なし	－	POD59で退院

見からすると早期発症型であったため早期に手術適応としても良かったのかもしれない．また癒着促進のミノマイシンの投与時期としてはある程度の漸減傾向が見られた時点で投入するべきであったと考えられ，本症例の投入時期は不適切であったといくつかの反省点があげられる．

しかしながら本症例では脂肪制限食摂取，TPN管理を併用することで栄養状態・循環動態は良好に保たれ，長期化したものの安全に治癒することができた．

食道癌術後の乳糜胸ではその発生時期，乳糜量，全身状態を総合的に考慮して治療方針を決定すべきであるが，保存加療を継続するには徹底した栄養管理を行うことも重要なポイントであると考えられる．

おわりに

今回われわれは，食道癌術後の乳糜胸の１例を経験した．難治性で乳糜の漏出が持続したが，脂肪制限食摂取およびTPN管理による徹底した栄養管理を行い胸腔ドレナージ，酢酸オクトレオチド投与なども行い治癒を得たため若干の文献的考察を加えて報告した．

文　献

１）森　昌造，北村道彦．術後管理．新外科学大系－食道外科，中山書店．東京，1988；155-184.

２）渡辺明彦，中谷勝紀，宮城信行，他．食道癌切除後に発生した乳糜胸の１治験例．臨外会誌 1986；**41**（4）：509-512.

３）木村　亨，船越康信，竹内幸康，他．肺癌術後乳糜胸についての臨床的検討．日呼外会誌 2009；**23**（2）：120-125.

４）植村　守，土岐祐一郎，石川　治，他．リピオドールリンパ管造影にて治癒した食道癌術後難治性乳糜胸水の１例．日消外会誌　2005；**38**（1）：7-12.

５）鴻巣正史，木村祐輔，岩谷　岳，他．食道癌術後乳糜胸に対してリピオドールを用いたリンパ管造影が奏効した１例．岩手医誌　2012；**64**（1）：63-69.

６）山田行重，成清道博，上野正闊，他．オクトレオチドが有効であった食道癌術後乳び胸の１例．手術　2006；**60**（9）：1365-1369.

７）Ulibarri JI, Sanz Y, Fuentes C, et al. Reduction of limphorrhagia from ruptured thoracic duct by somatostatin. *Lancet* 1990；**336**：258.

８）Kelly RF, Shumway SJ. Conservative management of postoperative chylothorax using somatostatin. *Ann Thorac* 2000；**69**：1944-1945.

９）立花慎吾，逢坂由昭，星野澄人，他．酢酸オクトレオチド投与，OK-432の胸腔内注入にて治癒した食道癌術後遅発性乳糜胸の１例．2006；**57**（1）：35-39.

10）舟木　洋，二宮　致，伏田幸夫，他．Octreotide acetate投与が有効であった食道・胃同時性重複癌術後乳び胸の１例．2010；**72**（2）：187-190.

11）宮下正夫，牧野浩司，野村　務，他．リピオドールによるリンパ管造影が有効であった食道癌術後乳び胸の１例．手術　2008；**62**（3）：377-380.

12）藤原有史，竹村雅至，吉田佳世，他．保存的に治癒した食道癌術後乳び胸の１例．手術 2009；**63**（12）：1859-1862.

13）松谷　毅，内田英二，丸山　弘，他．食道癌術後乳び胸に対し胸腔鏡下胸管クリッピング術とoctoreotide投与が有効であった１例．外科 2010；**72**（7）：763-765.

14）山村陽子，沖津　宏，田中麻美，他．食道癌術後両側乳ビ胸に対し保存的加療で治癒した１例．*Tokushima Red Cross Hospital Medical Journal* 2009；**14**：75-79.

15）山岡延樹，宮川公治，矢田善弘，他．食道癌術後乳び胸の保存的治療後にリピオドールリンパ管造影と胸腔鏡補助下手術が有効であった１例．臨外　2009；**64**（1）：113-117.

16）Selle JG, Snyder WH, Schreiber JT. Chylothorax；indication of surgery. *Ann Surg* 1992；**177**：245-249.

17）Robinson CLH. The management of

chylothorax (collective review). *Ann Thorac Surg* 1985；**39**：90-95.
18) Patterson GA, Todd TRJ, Delarue NC, et al. Suparadiaphragmatic ligation of the thoracic duct in intractable chylous fistula. *Ann Thorac Surg* 1981；**32**：44-49.
19) 大橋一郎，松原敏樹，木下 巌，他．食道癌切除後に併発した乳び胸の治療．日消外会誌 1990；**12**：296-302.
20) 村上慶洋，山本和幸，小出 亨，他．胸腔鏡が有用であった食道術後乳び胸の１例．外科 2009；**71**（4）：430-433.
21) 清水 哲，渡辺淨司，中村誠一．胸腔鏡下手術が有効であった食道癌術後乳び胸の１例．日鏡外会誌 2008；**13**（4）：375-379.
22) 細谷好則，熊野秀俊，瑞木 亨，他．食道癌切除・後縦隔胃管再建術後の乳び胸に対して左側アプローチの胸腔鏡下胸管クリッピングが有効であった１例．手術 2009；**63**（10）：1565-1569.
23) 鬼頭宗久，小出直久，斉藤拓康，他．呼吸不全を伴った食道癌術後カイローマの１例．信州医誌 2006；**54**（4）：197-201.
24) 高木眞人，岡田了祐，青木利明，他．オクトレオチドが有効であった食道癌術後乳糜胸の１例．日消外会誌 2006；**39**（2）：164-169.
25) 上吉原光宏，懸川誠一，川島 修，他．食道癌手術後乳び胸に対する胸腔鏡下胸管クリッピングの１例．胸部外科 2005；**58**（13）：1189-1191.
26) 寺島秀夫，菅原宏文，平山 克．胸部食道癌術後の乳び胸に対する至適な手術手技－食道再建経路を考慮した胸管への合理的な到達法．胸部外科 2003；**56**（6）：465-468.
27) 木ノ下義宏，宇田川晴司，堤 謙二，他．食道癌術後乳び胸に対する手術例．手術 2002；**56**（12）：1981-1983.

A Case of Post-Esophagectomy Chylothorax Treated by Consurvative Treatment with Octreotide.

Hidefumi KUBO, Chiyo NAKASUGA,
Kousuke TADA, Makoto MIYAHARA and
Hiroyasu HASEGAWA

Department of Surgery, Tokuyama Central Hospital,
1-1 Koda-chou, Shuunan, Yamaguchi 745-8522, Japan

SUMMARY

We experienced a case in which conservative therapy including administration of octreotide acetate was effective for chylothorax after surgical treatment of esophageal cancer. A 65-year-old male had received neoadjuvant chemotherapy and thereafter underwent subtotal esophagectomy with lymph node excision of three regions (c-T3N1M0, StageⅢ). On third postoperative day, pleural fluid of right pleural cavity was noted and an increase of drainarge fluid was observed and subsequently he was diagnosed as chylothorax. Octreotide acetate and mynomycine were administered daily but observed no dignificant improvement. The persistent conservative treatment, using fat-restricted diet and TPN, and a second infusion of octreotide acetate resulted in gradual decrease of discharge. On the 50th postoperative day, the thoracic drainarge tube was removed and the 59th postoperative day, the patient was discharged. We report this case presented with 24 literatures reported of chyrothorax after esophagectomy for esophageal cancer.