

角膜ジストロフィのレーザー角膜切除術（PTK）と白内障手術の
視力向上への有効性の検討

氏名 沼 慎一郎

所属 山口大学大学院医学系研究科眼科学

平成 24 年 5 月

目次

1. 要旨・・・・・・・・・・・・・・・・・・・・・・・・・・・・・1
2. 緒言・・・・・・・・・・・・・・・・・・・・・・・・・・・・・・2-3
3. 症例および方法・・・・・・・・・・・・・・・・・・・・・・・・・4
4. 結果・・・・・・・・・・・・・・・・・・・・・・・・・・・・・・・・・5-6
5. 考察・・・・・・・・・・・・・・・・・・・・・・・・・・・・・・・・・7-9
6. 謝辞・・・・・・・・・・・・・・・・・・・・・・・・・・・・・・・・・10
7. 参考文献・・・・・・・・・・・・・・・・・・・・・・・・・・・・・・・・・11-13
8. 図・表説明・・・・・・・・・・・・・・・・・・・・・・・・・・・・・・・・・14
9. 表・・・・・・・・・・・・・・・・・・・・・・・・・・・・・・・・・15
10. 図・・・・・・・・・・・・・・・・・・・・・・・・・・・・・・・・・16-19

要旨

[目的] 角膜ジストロフィは加齢と共に進行し角膜に混濁を来す。白内障も加齢に伴い進行し視力障害を来す。それ故、角膜ジストロフィと白内障の両方が治療対象となる。角膜ジストロフィの治療としては、角膜混濁を軽減するためにエキシマレーザーによる角膜切除術（Phototherapeutic Keratectomy : PTK）を行うことがある。角膜混濁を伴った白内障手術では術中の視認性の確保が困難となる場合が多く、角膜混濁を軽減するために治療的 PTK を術前に施行する場合がある。そこで PTK をおこなった角膜ジストロフィ症例における白内障手術施行の有無での治療成績や有用性、合併症に関して検討を行った。

[症例および方法] 対象は角膜ジストロフィと確定診断された患者の中で PTK を施行した 32 例 50 眼を対象とした。経過中に PTK のみをおこなった群と PTK 後に白内障手術を施行した群に分けそれぞれの性別、年齢、術前術後視力、術後合併症、追加の PTK の有無を検討した。

[結果] 経過中に PTK のみを施行した群は 14 例 18 眼、年齢 44~84 歳（平均 62.9 ± 13.7 歳）であった。平均視力は術前 0.31 から術後 0.67 に改善し（ $p < 0.01$ ）、2 段階以上視力改善は 18 眼中 14 眼（77.8%）であった。再度 PTK を施行した症例は 5 眼（27.8%）であった。PTK を施行した後に白内障を施行した群は 21 例 32 眼、年齢は 42~84 歳（平均 68.2 ± 9.2 歳）であった。PTK 前後での平均視力は術前 0.26 から術後 0.46 に改善し（ $p < 0.01$ ）、2 段階以上の視力改善は 32 眼中 20 眼（62.5%）であった。白内障術後では平均視力は 0.58 に改善した。再度 PTK を施行した症例は 4 眼（12.5%）であった。また PTK から白内障手術を行うまでの平均期間は 4.4 ± 2.6 ヶ月（1~17 ヶ月）であった。

[考察] 角膜ジストロフィなどの角膜混濁を有する患者において、視力改善のために PTK は有用であり、また白内障も有する場合は視力改善のみならず安全に白内障手術を行うために、PTK を行い角膜表層の混濁を除去、軽減はきわめて重要であると考えられる。

（781/800 字制限）

[緒言]

角膜は、その透明性が視力維持に非常に重要である。それ故、角膜に混濁をきたす疾患は、しばしば著しい視力低下をきたす。角膜ジストロフィは遺伝的に家族内発症し両眼性・進行性に角膜に比較的限局性に混濁をきたす非炎症性の疾患である。我が国で発生頻度の高い角膜ジストロフィである顆粒状角膜ジストロフィと Avellino 角膜ジストロフィは常染色体優性遺伝で原因遺伝子も報告されており 1,2)、従来は臨床所見で顆粒状角膜ジストロフィと分類されていた角膜ジストロフィが遺伝子変異の違いから、(古典的)顆粒状角膜ジストロフィと Avellino 角膜ジストロフィに区別されるようになってきている。臨床所見は顆粒状角膜ジストロフィでは角膜中央部の実質浅層に細かい顆粒状混濁が、Avellino 角膜ジストロフィでは輪状顆粒状混濁を認め、年齢とともにこの混濁は増加し視力の低下をきたすこととなる 3)。外科的治療では角膜混濁の範囲が表層のみの混濁であれば角膜表層剥離術や表層角膜移植術を行い、混濁が深部まで広がっている場合は深部表層角膜移植術や全層角膜移植術が適応となる。近年では表層の角膜混濁に対してエキシマレーザーによる治療的角膜切除術 (Phototherapeutic Keratectomy : PTK) が第一選択になりつつある 4,5)。エキシマレーザーは 1975 年に Searles⁶⁾によりハロゲンガスエキシマレーザーとして初めて紹介され、1983 年に Trokel ら⁷⁾ が眼科領域でのエキシマレーザーを導入して以来、屈折矯正手術や治療的角膜切除術に臨床応用されてきた。PTK は、エキシマレーザーにより蛋白質の分子間結合を切断することで組織を除去し、角膜表層の混濁部位を切除することである。角膜ジストロフィに対する PTK は 1989~1996 年にかけて VISX 社製と NIDEK 社製エキシマレーザーを用いて臨床治験が行われた結果 1997 年 10 月に厚生省 (当時) から認可を受け、従来の角膜移植術にかわる有効な治療法として現在に至っている。

白内障は、水晶体内の蛋白質が変性し混濁をきたす疾患である。種々の原因で起こるがもっとも頻度が多いのが加齢とともに進行する加齢性白内障である。水晶体混濁により霧視、視力低下などが進行すれば、外科的治療が必要になる。白内障手術は混濁した水晶体を除去し眼内レンズの挿入を行う手術であるが、過去 20 年にわたり飛躍的に改善され、計画的

囊外摘出術から超音波水晶体乳化吸引術に変わってきた。超音波水晶体乳化吸引術では小切開創から白内障手術が可能となり 8-10)、切開創が小さいことにより術後乱視の減少による早期の視力回復、術後炎症の減少が得られている 11,12)。そのため術後 3 日での視力 1.0 の割合が 72%を占めるという良好な結果も得られている 13)。したがって、現在の白内障手術は予後が予測でき、術中術後の合併症の少ないより安全な手術となっている。

近年、PTK は角膜表層部に混濁をきたす疾患、顆粒状角膜ジストロフィ、Avellino 角膜ジストロフィ、帯状角膜変性症などが適応とされて有用性に関する報告がなされている 14-18)。角膜ジストロフィによる角膜混濁は、加齢とともに徐々に進行するために、角膜混濁による視力障害が出現している時期には、同時に白内障による視力障害を同時にきたしている場合があり両方が治療対象となる場合がある。角膜混濁を伴った白内障手術は術中の視認性の確保が困難になるために、手術操作が困難で合併症をきたしやすい。それ故、角膜混濁を軽減するため白内障手術前に PTK をおこなう必要がある場合がある。

そこで我々はこれまでに PTK をおこなった角膜ジストロフィ症例の中で白内障手術の有無での治療成績や有用性、合併症に関してレトロスペクティブに検討を行った。

[症例および方法]

対象は、1998年6月より2003年3月までの約5年間で大島眼科病院にて遺伝子検索をおこない角膜ジストロフィと確定診断された患者の中で PTK を施行された全患者で、PTK を施行し1年以上の経過観察ができた患者、また白内障に対して PTK 術後に白内障手術をおこなった症例では白内障手術後1年以上の経過観察が行えた32例50眼を対象とした。

内訳は男性11例17眼、女性21例33眼、年齢は42~84歳（平均66.3±11.3歳）Avellino 角膜ジストロフィ29例45眼、顆粒状角膜ジストロフィ3例5眼であった。

エキシマレーザー装置はVISX社製エキシマレーザー（STAR S2、STAR S3）を使用し、白内障手術機器はAllergan社製超音波乳化吸引装置（Diplo Max）を使用した。

全症例で PTK は角膜上皮を Epithelial mode で $37\mu\text{m}$ 切除後に、角膜実質は照射径6mmで PTK circle mode で照射切除した、切除は視力に影響する角膜混濁が消失するまで行った。照射後は使い捨てコンタクトレンズを装用し、手術翌日より副腎皮質ステロイド点眼（0.1%リン酸ベタメタゾンナトリウム）抗生剤点眼薬（レボフロキサシン）を1日4回点眼し、抗生剤の内服薬を使用し、疼痛時には消炎鎮痛剤を適宜内服とした。白内障手術は、強角膜5.5mm切開にて超音波乳化吸引術および眼内レンズ挿入術を施行した。眼内レンズの計算はSRK-T式を用いた。術翌日より副腎皮質ステロイド点眼（0.1%リン酸ベタメタゾンナトリウム）抗生剤点眼薬（レボフロキサシン）、非ステロイド性抗炎症点眼（ジクロフェナクナトリウム）を各1日4回点眼し抗生剤の内服を術後3日間おこなった。

経過中に PTK のみをおこなった群と PTK 後に白内障手術を施行した群に分けそれぞれの性別、年齢、術前術後視力、術後合併症、追加の PTK の有無を検討した。なお、視力は少数視力を対数視力に変換後統計処理を行い、術前術後視力の平均についての有意差検定には Mann-Whitney の検定を用い統計処理をおこなった。

[結果]

経過中に PTK のみを施行した症例は 14 例 18 眼で男性 5 例 7 眼、女性 9 例 11 眼、年齢 44～84 歳（平均 62.9 ± 13.7 歳）で Avellino 角膜ジストロフィが 16 眼、顆粒状角膜ジストロフィが 2 眼であった。PTK を施行した後に白内障手術を施行した症例は 21 例 32 眼で男性 7 例 10 眼、女性 14 例 22 眼、年齢は 42～84（平均 68.2 ± 9.2 歳）で Avellino 角膜ジストロフィが 30 眼、顆粒状角膜ジストロフィが 2 眼であった（表 1）。

PTK のみを施行した群ではほとんどの症例で視力は不変または改善しており、平均視力は術前 0.31 から術後 0.67 と有意に改善を認めた ($p < 0.01$)。2 段階以上改善した症例は 18 眼中 14 眼 (77.8%) であった（図 1）。術後視力が低下した 2 例は白内障の進行で視力が低下したと考えられ、視力が改善したものの術後視力が不良の 1 眼は進行した緑内障眼であった。角膜混濁が再発し視力低下をきたしたため再度 PTK を施行した症例は 5 眼 (27.8%) で Avellino 角膜ジストロフィ 3 眼 顆粒状角膜ジストロフィ 2 眼であった。

一方 PTK の後に白内障手術を施行した群では全例で経過中に手術適応となる白内障を認めた。PTK 前後での平均視力は PTK 前 0.26 から PTK 後 0.46 と有意に改善し ($p < 0.01$)、2 段階以上の改善を得られた症例は 32 眼中 20 眼 (62.5%) であった（図 2）。PTK 前と白内障術後でもほぼすべての症例で視力は不変または改善しており、平均視力は PTK 前 0.26 から白内障手術後 0.58 と有意に改善し ($p < 0.01$)、2 段階以上の改善は 32 眼中 26 眼 (81.3%) であった（図 3）。PTK 後と白内障手術後では平均視力の有意差は認めなかったが、2 段階以上の改善は 32 眼中 15 眼 (46.9%) で認めた（図 4）。白内障手術後に視力が低下していた 1 例は PTK 後に網膜剥離に対しての手術をおこなっており、その後白内障手術を施行したが視力改善が不良な症例であった。PTK でも白内障手術後でも視力の向上が得られなかった 1 例は網膜剥離に対しての手術歴があり黄斑部の強い萎縮性病変を認めていた症例であった。経過中に角膜混濁が再発し視力が低下したために再度 PTK を施行した症例は 4 眼 (12.5%) ですべて Avellino 角膜ジストロフィであった。また PTK から白内障手術を行うまでの平均期間は 4.4 ± 2.6 ヶ月 (1～17 ヶ月) であった。術中合併症は術中のチン氏帯

断裂のために眼内レンズの縫着をおこなった症例を1例認めた。術後合併症は認めなかった。

[考察]

帯状角膜変性症や角膜ジストロフィなどの角膜表層部に混濁をきたす症例に対して PTK を施行することにより水流ら 15)は術後 6 ヶ月までで 59.7%で 2 段階以上の視力改善がみられたと報告している。さらに、上野ら 19)は PTK を施行した全症例のうち 64.9%で 2 段階以上の視力の向上が得られ、角膜ジストロフィに対しての PTK では 92%で 2 段階以上の改善を認めたと報告している。また、大喜多ら 18)は顆粒状角膜変性症に対して PTK 施行後、78.4%で logMAR0.2 以上の視力の改善が得られたと報告している。我々のおこなった検討でも PTK のみを施行した群では PTK 前後では、18 眼中 14 眼 (77.8%) 白内障手術をおこなった群での PTK 前後も加えると 50 眼中 34 眼(68%)で 2 段階以上の改善を認め、良好な結果を得ることができた。このことから角膜ジストロフィに対して PTK は視力回復のための治療として従来の報告のとおり有用であった。視力改善については白内障の影響を受けていない症例では大喜多らの報告と同等であったが、我々の結果は上野らの報告よりも視力改善が低い結果となったが、これは角膜以外に高度の視力障害がある症例も対象に含まれたためと考えられた。

PTK と白内障手術をともに施行した群では、PTK 後に十分な視力の改善が得られていない症例があり、後に白内障手術を行ない視力の改善をえていた (15 眼)。PTK 後の角膜形状について森ら 20)は PTK 術後 1 ヶ月以内では角膜形状が大きく変化するが、術後 3 ヶ月で安定すると報告している。また兼田ら 21)は Avellino 角膜ジストロフィと白内障に対しての PTK 後の白内障手術までの期間は 3.7 ± 0.8 か月 (2.5~4.5 か月) であったと報告している。また Salah T ら 17)は角膜変性症のある白内障に対して PTK 後の白内障手術までの期間は平均 3.3 か月であったと報告している。これは角膜形状が安定する時期とほぼ同じである。我々が行った検討でも PTK と白内障手術の手術間の平均期間は 4.4 ± 2.6 ヶ月 (1~17 ヶ月) であり PTK 後の角膜形状は十分安定していたと思われる。PTK 後は角膜中央部の視認性が向上するので白内障手術時の操作が容易になるが、通常 PTK 後は平均して +2 ~3D 程度の遠視化を生じることが多い 23)。そのため術前から近視を伴う症例では近視が

軽減されるために問題は少ないが、正視または遠視の症例では、角膜混濁が軽減しても遠視が増してしまうために満足感が得られにくい。しかしながら白内障手術が PTK 後に予定されている場合、この遠視を白内障手術時に挿入する眼内レンズで矯正がすることができるために、遠視化をふまえての角膜混濁の除去が十分可能である。このことから、PTK と白内障手術をともに施行した群では、PTK 後に白内障が進行したのではなく PTK 施行時にはすでに治療の対象となる白内障がすでに存在していたと考えられる。

角膜ジストロフィに対する PTK や角膜移植術などの外科的治療による角膜混濁の除去は異常蛋白質を産生する細胞そのものを取り除くわけではないために、再発の可能性を否定できない。過去の報告では施設によって再発の定義が細隙灯顕微鏡で混濁が出現した時点とするものや視力が低下した時点としているものなどがさまざまである。外科的治療後細隙灯顕微鏡で混濁が出現した時点を再発とした報告では、従来からの治療法である表層角膜移植術後の再発については 50%~100%で再発すると報告されており 24,25)、山口ら 24) の報告では再発までの期間が術後平均 11.8 か月とされている。PTK 後の角膜混濁の再発については細隙灯顕微鏡で混濁が出現した時点を再発とした報告では、大喜多ら 19)は顆粒状角膜変性症の再発率は 81.1%で再発までの平均期間は術後 15.1 か月であったと報告されている。Dinh ら 27)の報告では顆粒状角膜ジストロフィで 53.8%に再発が認められている。また安田ら 28)は Avellino 角膜ジストロフィでの角膜混濁の再発率は 40.7%で、再度 PTK をおこなう必要があったのは 11.4%との報告されている。我々の検討では混濁が再発し視力低下のため再度 PTK を施行した症例は 50 眼中 9 眼 (18%) でありほぼ同様の結果であった。

また再発の危険因子については手術施行時の年齢が高いほど再発までの期間が延長する傾向があり、特に 50 歳以下の症例では早期に再発する危険性があるとの報告されている 19)。我々の検討で再度 PTK を施行した 9 眼の平均年齢は 51.6 ± 11.1 歳で、それ以外の 41 眼の平均年齢 69.8 ± 7.4 歳よりも低い傾向があった。遺伝子変異についてはホモ接合体で若年からの重度の視力障害と術後の早期の再発が認められるとの報告 29,30)があるが、今回の症

例中には認めなかった。

角膜ジストロフィにおける再発に関して PTK は従来からの治療である表層角膜移植術と比べて同等の再発率であることが示唆された。しかし表層角膜移植術は角膜提供者の絶対数の不足や術後の長期にわたる経過観察の必要性、また術中・術後合併症などの問題点も多い^{31,32)}。一方で、PTK は手術時間が短いこと角膜組織に対する侵襲の少なさ、また再発時に再手術が可能である⁵⁾。それ故、PTK は角膜混濁を除去、軽減のために有効な治療であることが確認された。

現在白内障手術は超音波水晶体乳化吸引術になり小切開で短時間に低侵襲で行うことができる手術ではあるが、手術を行う際は顕微鏡下で行うために角膜ジストロフィの角膜混濁の程度によっては術中の視認性の確保が困難になる場合がある。森ら¹⁵⁾は PTK 後の白内障手術では術中の手技や操作は容易であり、術中の合併症についても角膜の透見性とは無関係のものがあつたのみであつたと報告している。我々の検討でも術中の合併症は1例認めたが、角膜の透見性と無関係で、手術手技上問題になるものはなかつた。安全に白内障手術を施行するためにも先行して PTK を施行することは有用であると思われた。

角膜ジストロフィなどの角膜混濁を有する患者において、視力改善のために PTK は有用であり、また白内障も有する場合は視力改善のみならず安全に白内障手術を行うためにも、PTK を行い角膜表層の混濁を除去、軽減はきわめて重要であると考えられる。しかしながら角膜ジストロフィに対する PTK は対症治療であるかぎり他の治療と同様に再発はおこるため今後はさらなる長期観察が必要である。

[謝辞]

稿を終えるにあたり、御指導頂きました山口大学大学院医学系研究科眼科学教授 園田康平先生に深謝いたします。また大島眼科病院 松井孝明院長、松井裕康先生、山口大学西田輝夫前眼科教授のご指導に深く感謝します。

参考文献

1. Waardenburg PJ, Jonkers GH. A specific type of dominant progressive dystrophy of the cornea, developing after birth. *Acta Ophthalmol(Copenh)* 1961;39:919.
2. Mannis MJ, De Sousa LB, Gross RH. The corneal dystrophies. In : Krachmer JH, Mannis MJ, Holland EJ, eds : *Cornea*. Mosby, St. Louis, 1997; 1043-1062.
3. 真島行彦, 山田昌和, 小口芳久, TGFBI 変異に関連する常染色体優性遺伝角膜ジストロフィ. *日眼会誌* 2001;105:659-672.
4. 富井聡, 木下茂. エキシマレーザーの眼科適応. *眼科* 1994;36:1397-1402.
5. 寄井秀樹. 安全な PTK を目指して. *あたらしい眼科* 1999;16:1063-1068.
6. Searles SK. Stimulated emission at 281nm XC.Br *Applied Physics Letter* 1975;127: 243-245.
7. Trokel SL. Excimer laser surgery of cornea. *Am J Ophthalmol* 1985; 96:710-715.
8. McFarland MS. McFarland surgical technique. Gills JP, Sanders DR, eds. *Small-Incision Cataract Surgery*. SLACK Inc, Thorofare, New Jersey, 1994; 107-116.
9. Gimbel HV. Divide and conquer nucleofractis phacoemulsification: development and variations. *J Cataract Refract Surg* 1991;17:281-291.
10. 永原國宏. PEA における核の処理法. *臨床眼科* 1993;47:88-90.
11. Ravalico G, Tognetto D, Palomba MA, Lovisato A, Baccara F. Corneal endothelial function after extracapsular cataract extraction and phacoemulsification. *J Cataract Refractive Surg* 1997;23:1000-1005.
12. Laurell CG, Zetterström C, Philipson B, Syrén-Nordqvist S. Randomized study of the blood-aqueous barrier reaction after phacoemulsification and extracapsular cataract extraction. *Acta Ophthalmol Scand* 1998;76:573-578.
13. 大鹿哲郎. アクリルソフト眼内レンズ術後 2 年後の臨床成績. *臨床眼科* 1994; 48: 1463-1468.

14. 佐々木秀憲, 加藤卓次, 村井恵子, 中谷智, 石川隆, 中安清夫, 村上品. 順天堂医院における PTK 症例の検討. 眼科手術 2004;17:233-236 .
15. 水流忠彦, 下村嘉一, 富井 聡 木下茂, 田野安雄, 増田寛治郎. エキシマレーザーによる表層角膜切除術の臨床成績. 眼科 1995;12:1583-1595.
16. Campos M, Nielsen S, Szerenvi K, Garbus JJ, McDonnell PJ . Clinical follow-up of phototherapeutic keratectomy for treatment of corneal opacities. Am J Ophthalmol 1993;115: 433-440.
17. Amano S, Oshika T, Tazawa Y, Tsuru T. Long term follow-up excimer laser phototherapeutic keratectomy. Jpn J Ophthalmol 1999;43:513-516.
18. 上野あづみ, 太田浩一, 福井えみ, 新井純, 渋谷宏人. 信州大学における 5 年間の治療的レーザー角膜除去術(PTK)症例の検討. 眼科手術 2007;20:119-122 .
19. 大喜多隆秀, 富井聡, 横井則彦, 西田幸二, 木下茂. 顆粒状角膜変性症に対する治療的エキシマレーザー表層角膜切除後の再発. 眼科 1999;39:1395-1450.
20. 森秀樹, 寺田明生, 村松隆次, 白井正彦, 伊藤清治. エキシマレーザーによる治療的角膜切除後の白内障手術. 臨床眼科 1998;52:1676-1680 .
21. 兼田英子, 根岸一乃, 山崎重典, 清水里美, 黒坂大次郎, 山田昌和, 真島行彦. 治療的レーザー角膜切除施行眼に対する白内障手術後の屈折予測精度. 日本眼科紀要 2004;55:706-710.
22. Salah T, el Maghraby A, Waring GO 3rd. Excimer laser phototherapeutic keratectomy before cataract extraction and intraocular lens implantation. Am J Ophthalmol 1996;22:340-348.
23. Zuckerman SJ, Aquavella JV, Park SB. Analysis of the efficacy and safety of excimer laser PTK in the treatment of corneal disease. Cornea 1996;15:9-14.
24. 山口達夫, 金井淳, 中島章 : 角膜変性症の術後再発. 眼記 1978;29:208-217.
25. 大藪澄江, 小川憲治, 木下茂, 森山穂積, 真鍋禮三. 角膜変性症の移植後再発. 臨床眼科 1984;38:747-749.

26. 谷野富彦, 村田博之, 坪田一男, 真島行彦. 角膜変性症に対する角膜移植手術成績. あたらしい眼科 1989;6:1705-1708.
27. Dinh R, Rapuano CJ, Cohen EJ, Labson PR. Recurrence of corneal dystrophy after excimer laser phototherapeutic keratectomy. *Ophthalmology* 1999;106:1490-1497.
28. 安田明弘, 柿木一邦, 山口達夫 . Avellino 角膜ジストロフィに対するエキシマレーザー治療的角膜切除術術後の再発症例の検討. 臨床眼科 2007;61:1261-1265.
29. Okada M, Yamamoto S, Watanabe H, Shimomura Y, Tano Y. Granular corneal dystrophy with homozygous mutation in the kerato-epithelin gene. *Am J Ophthalmol* 1998;126:169-176.
30. Mashima Y, Konishi M, Nakamura Y, Imamura Y, Yamada M, Ogata T, Kudoh J, Shimizu N. Severe form of juvenile corneal stromal dystrophy with homozygous R124H mutation in the keratoepithelin gene in five Japanese patients. *Br J Ophthalmol* 1998;82:1280-1284.
31. 下村喜一, 森康子, 川崎佳巳, 宮崎大, 生島操, 大島禎二, 木下裕光. 深層角膜移植の成績. 臨床眼科 1993;47:381-384.
32. 川島素子, 山田昌和, 真島行彦 : 深部表層角膜移植術の術後成績. 臨床眼科 2001;55:1655-1659.

図表説明

表 1 : PTK のみの群と PTK 後に白内障手術を施行した群の内訳

PTK のみの群と PTK 後に白内障手術を施行した群の年齢の平均および最大値、最小値、それぞれの性別と確定診断された角膜ジストロフィの内訳。

図 1 : PTK のみを施行した群の PTK 前後の視力変化

PTK のみを施行した群では、ほとんどの症例で PTK 術後に視力の不変または改善を認めており 2 段階以上改善した症例は 18 眼中 14 眼 (77.8%) であった。

図 2 : PTK 後に白内障手術を施行した群の PTK 後の視力変化

PTK 後に白内障手術を施行した群での PTK 術後に 2 段階以上の改善を得られた症例は 32 眼中 20 眼 (62.5%) であった。

図 3 : PTK 後に白内障手術を施行した群の PTK 前と白内障手術後の視力変化

PTK 後に白内障手術を施行した群での PTK 術前と白内障術後での 2 段階以上の改善は 32 眼中 26 眼 (81.3%) であった。

図 4 : PTK 後に白内障手術を施行した群の PTK 後と白内障手術後の視力変化

PTK 後に白内障手術を施行した群での PTK 術後と白内障術後での 2 段階以上の改善は 32 眼中 15 眼 (46.9%) であった。

表1 PTK のみの群と PTK 後に白内障手術を施行した群の内訳

	PTK のみ	PTK 後に白内障手術
年齢(歳)	62.9±13.7 44~84	68.2±9.2 42~84
性別		
男性	5 例 7 眼	7 例 10 眼
女性	9 例 11 眼	14 例 22 眼
角膜ジストロフィ		
Avellino	16 眼	30 眼
顆粒状	2 眼	2 眼

図 2 : PTK 後に白内障手術を施行した群の PTK 後の視力変化

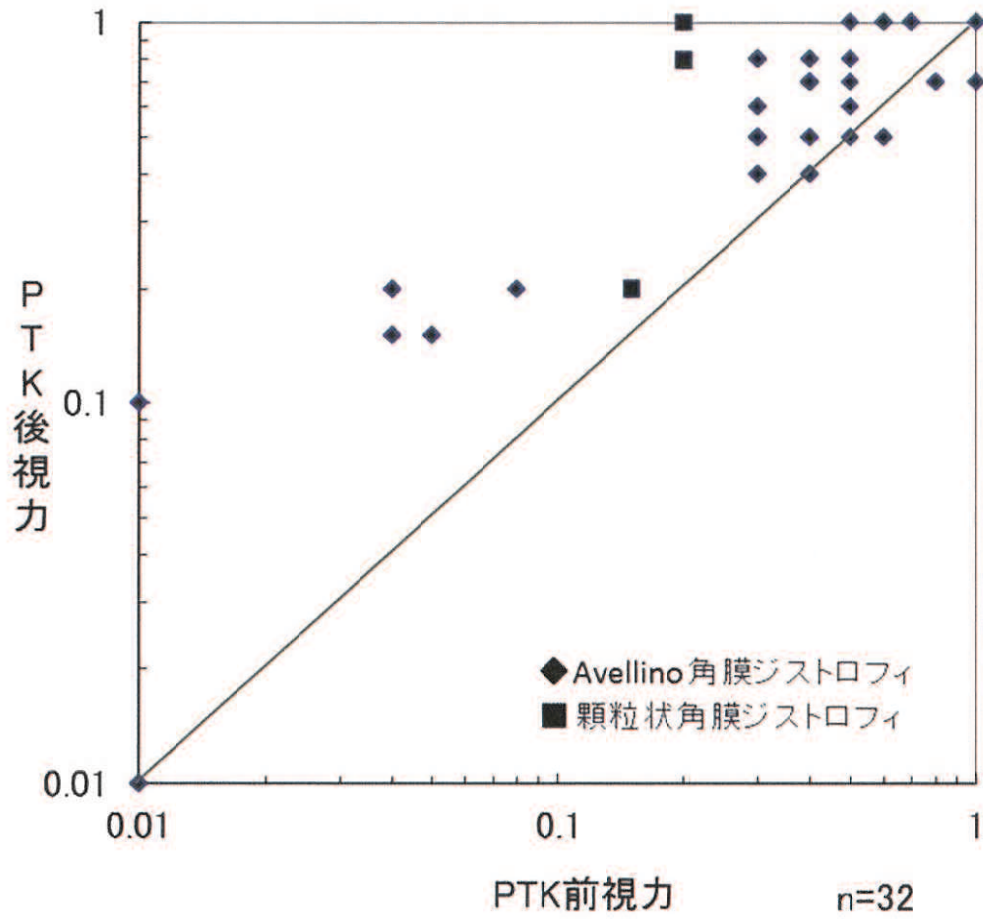


図 3 : PTK 後に白内障手術を施行した群の PTK 前と白内障手術後の視力変化

