症例報告

術後５年６ヵ月目に直腸狭窄を伴う腹膜播種を来した再発乳癌の１例

久保秀文，安武奈津美，西山光郎，多田耕輔，宮原　誠，長谷川博康，山下吉美[1)]

社会保険徳山中央病院外科　周南市孝田町１－１（〒745-8522）
社会保険徳山中央病院病理[1)]　周南市孝田町１－１（〒745-8522）

Key words：再発乳癌，癌性腹膜炎，特発性後腹膜線維症

和文抄録

乳癌術後５年目に直腸狭窄を伴う癌性腹膜炎を発症した１例を経験した．症例は60歳，女性．５年６ヵ月前に左乳癌で根治術が施行された．今回，排便困難で受診し，諸検査で直腸狭窄・両側水腎症を認め，癌性腹膜炎や後腹膜線維症が疑われたが鑑別は困難であった．開腹術を施行したところ，腹膜や大網に多数の微細結節を認め，これらの結節を採取し回腸末端に人工肛門を造設した．病理検査で乳癌の癌性腹膜炎と確定診断された．術後第12病日目に軽快退院し現在外来でEC療法を継続して経過観察中である．若干の文献的考察を加えて報告する．

緒　　言

乳癌において癌性腹膜炎は晩期再発の終末像であるため，既に他臓器への転移も合併していることがほとんどであり，癌性腹膜炎のみを呈することはきわめてまれである．今回われわれは乳癌術後５年６ヵ月目に他の臓器転移を有することなく直腸狭窄を伴う癌性腹膜炎を発症した１例を経験したので文献的考察を加えて報告する．

平成23年11月14日受理

症　　例

患　者：61歳，女性．
主　訴：排便困難．
家族歴：特記事項なし．
既往歴：2005年９月左乳癌にてBt+Ax施行（図１）．T2（4.0×2.0cm），N1，M0，StageⅡB，scirrhous carcinoma，f，ly+，v-，n1+（levelⅠ：1/8+），EIC-，核グレード1，ER+，PgR+，HER2（1+），Ki-67は未検索であった．患者が脱毛などの副作用を来す補助化学療法を拒否したため，UFTを術後２年間，AI剤（アロマシン）を術後５年間投与した．

2009年３月のCTで胆石・胆嚢ポリープを指摘され，同年６月腹腔鏡下胆嚢摘出術を施行した．

現病歴：2008年１月頃より子宮筋腫を指摘されていたが，PET/CTでは他に異常所見は認めなかった．

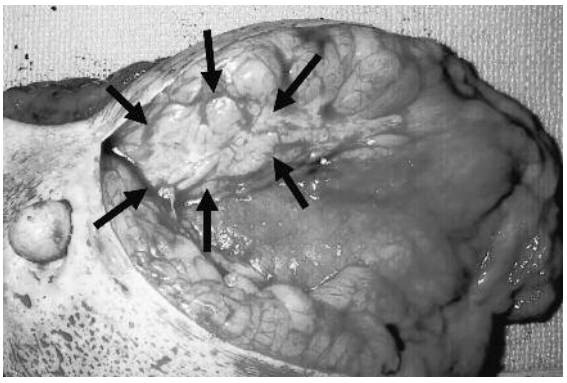

図１　手術標本
左乳房のEC領域に4.0×2.0cmの腫瘤を認めた（矢印）．

2009年10月のCTで初めて右水腎症を指摘されたが（図２），腎機能は良好で臨床症状もないため経過観察されていた．2010年３月頃に口渇・下腿の浮腫が出現したため近医を受診した．USにて両側水腎症を指摘され，同年４月に他院泌尿器科へ加療目的で紹介される．水腎症の原因として子宮筋腫による尿管圧迫，癌性腹膜炎，特発性の後腹膜線維症（retroperitoneal fibrosis）などが疑われた．両側尿管ステントを挿入されたが自尿はほとんどなくその後無尿となったため右腎瘻を造設された．

2010年５月よりソルメドロール500mg/dayが開始され，３日間投与後にプレドニン50mg/dayへ変更され７日間投与された．その後同40mg/dayへ減量して７日間投与された．以後徐々に投与量を漸減され，同年７月より５mg/dayへ，９月より2.5mg/dayへ減量して以後継続されていた．同年６月には左尿管ステントチューブは抜去され，７月に右尿管ステントチューブも抜去された．

2010年６月・12月のPET/CTでは乳癌の再発・転移を疑わせる異常所見は認めなかった（図３a，３b）．2011年３月頃より便の狭小化・残便感が出現しその後次第に症状が増悪したため当院内科受診した．

大腸内視鏡・注腸透視検査：肛門縁より５～15cm口側の直腸に全周性の狭窄を認めた（図４）．狭窄部の直腸粘膜生検を施行したが，虚血性変化のみのgroup2であり悪性所見は認めなかった．

上部消化管内視鏡検査：食道・胃・十二指腸に明らかな異常所見を認めなかった．

図２　2009年10月CT
右水腎症を認めたが他に明らかな異常は認めなかった．

図３a　2010年６月FDG-PET像
異常集積は認めなかった．

図３b　2010年６月CT
両側に尿管ステントが留置され腎盂の拡張は改善していた．

図４　注腸透視検査
肛門縁より５～15cm口側の直腸に全周性の狭窄を認めた．

腹部CT：2011年３月のCTで直腸に全周性の壁肥厚や浮腫を認め，直腸壁は強く造影された．両側腎盂拡張の増悪と子宮筋腫を認めたが，子宮筋腫の大きさや形状には変化を認めなかった（図５a）．

2011年５月CTで直腸に加え膀胱にも著明な壁肥厚を認めた（図５b）．子宮筋腫には変化を認めなかったが，ダグラス窩に少量の腹水貯留を認めた．CT上は腹膜播種や後腹膜線維症が疑われたが鑑別は困難であった．

臨床経過：緩下剤を内服して経過観察されていたが，排便困難が徐々に増悪したため手術目的で2011年７月当科を紹介入院となった．

入院時現症：身長161cm，体重53kg．臀部の硬結変化や腹部皮膚の浮腫を認めたが下肢には浮腫を認めなかった．

血液生化学所見：貧血や炎症反応は認めず，肝・腎機能異常なども認めなかったが，LDHのみが393と上昇していた．

腫瘍マーカー：CEA 6.8ng/ml（≦5），CA15-3 116.4ng/ml（≦31.3），CA125 252.3ng/ml（≦35）と上昇していたがCA19-9，1-CTPはいずれも正常であった．術前には特発性後腹膜線維症や乳癌腹膜播種を疑って同年７月開腹手術を施行した．

手術所見：腹腔内に多量の混濁腹水の貯留を認めた．臍レベルから小骨盤腔にかけての広範囲の後腹膜は板状に硬く肥厚していた．骨盤底で膀胱・子宮・直腸は炎症性に一塊となり直腸狭窄の原因になっていた．広範囲の小腸腸間膜内に白色の微細な播種性硬結を認め癌性腹膜炎が疑われた．大腸全体が後腹膜に固定され，創外への挙上が困難であったため回腸末端に双口式の人工肛門を造設した．後腹膜の一部，大網の一部，小腸腸間膜内の硬結を切除生検した．

病理組織学的所見：切除生検組織より乳癌細胞と酷似した腫瘍細胞を認め乳癌の腹膜播種と診断した（図６a，６b）．腹膜播種巣では，ER＋，PgR-，HER-2（0）であった．

術後経過：術後経過良好にて第10病日目に軽快退院した．術後よりEC（75）を開始して継続中である（再度AI剤内服開始して経過観察中である）．

図５a　2011年３月CT
直腸全周に壁肥厚があり，強い造影効果を認めた．子宮筋腫も認めたがその大きさや形状には以前と明らかな変化は認めなかった．

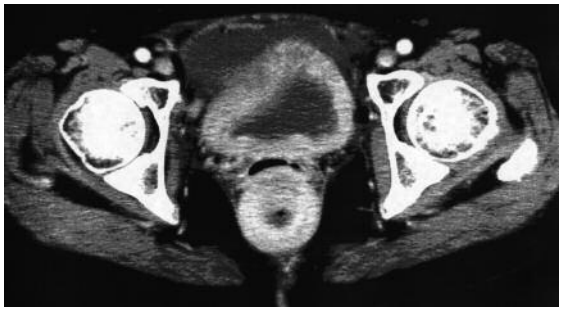

図５b　2011年５月CT
直腸に加え膀胱にも著明な壁肥厚を認めた．

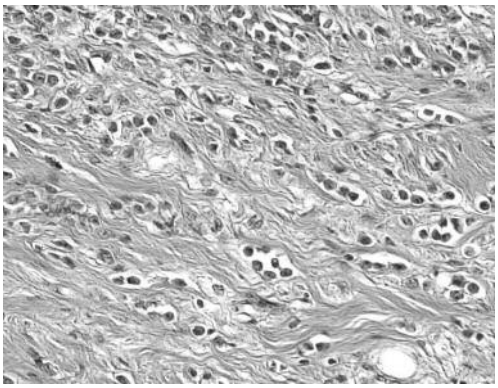

図６a　乳癌原発巣の病理所見（HE×200）
乳腺周囲の脂肪組織にまで腫瘍細胞が増生し病理組織学的に硬癌と診断された．

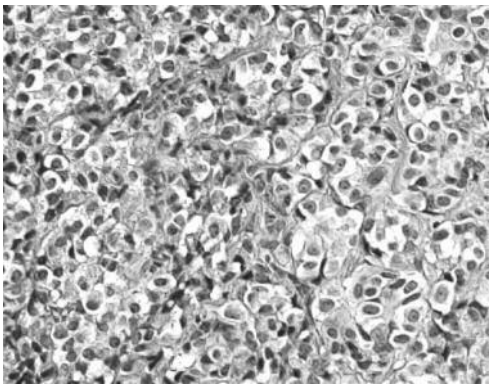

図６b　大網生検部の病理所見（HE×200）
前記乳癌と酷似した腫瘍細胞を認め乳癌の腹膜播種と診断された．

考　　察

乳癌では術後５年以上経過しての晩期再発は約10％とされ[1]，他臓器癌と比べて決してまれではない．また乳癌の腹腔内転移はほとんど肝転移であり，Cyaskeyら[2]は肝外の転移として胃4.6%，後腹膜3.8%，癌性腹膜炎2.6%と報告し，向山ら[3]は乳癌剖検例の消化器・腹膜転移は31%，卵巣転移は19%であるが，生存中に診断される腹膜転移は６％にすぎないと報告しており，乳癌での癌性腹膜炎はまれである．また，その病態は末期の病態であるために腹膜転移以外に骨，リンパ節，肺や肝など他の実質臓器にも転移を有することが多いとしている[3]．

本邦では1983年以降2011年までに乳癌癌性腹膜炎の会議録を除く論文報告例はわれわれが医学中央雑誌にて調べ得た限り，本症例を含めて８例[4-10]のみであった．そのうち他の臓器に転移を認めず，腹膜を初発再発部位のみとした症例は本症例を含めて３例[5, 9]のみであり極めてまれである．乳癌癌性腹膜炎の報告が少ない理由として小林ら[9]は乳癌患者では腹膜転移を来す以前に多臓器転移を有する末期状態となるが故に腹部精査をされる機会が少ないことを挙げており，実臨床では腹膜転移を合併している症例が潜在していることに注意を払う必要があろう．またこれらは全て2000年以降の比較的最近の報告であり，近年の診断技術の発展や化学療法などの治療法の進歩によって乳癌の予後が劇的に改善された結果でもあると考えられる．McLemoreら[11]は乳癌腹膜転移の全生存期間の中央値は14～26ヵ月とし，Chuら[12]も平均生存期間は７ヵ月としており，StageⅣ乳癌全体の平均生存期間が約18ヵ月であるとされている[13]ことからすると，長期生存の論文報告[8]や会議録報告例[14, 15]はあるものの，一般に腹膜転移症例の予後は特に不良と思われる．

近年では癌性腹膜炎においても一定量の腫瘍量や比較的大きな硬結を有する癌性腹膜炎症例であればCTでは診断されなくてもPET検査は異常集積を検出することが可能とされている[16]．本症例では比較的緩徐な水腎症の進行が腸閉塞症状の出現より先行して見られていたが軽度の水腎症が存在した時点においてはPETでも異常は指摘されずに前医で後腹膜線維症と診断され，ステロイド治療が行われていた．他臓器への転移がなく癌性腹膜炎再発のみを来した本症例以外の２報告例[5, 9]はいずれも術後20年以上経過して再発しており，乳癌での癌性腹膜炎は腹水貯留やイレウス症状などの臨床症状が顕性化するまでの期間が比較的長く，またPETでも検出されにくいという生物学的特徴があるのかも知れない．

現在，乳癌の癌性腹膜炎に対する治療はまとまった治療成績の報告がなく，現在確立された標準的治療は存在しない．全身化学療法単独あるいはこれに腹腔内へのシスプラチン[8]，カルボプラチン[5]，タキサン[17]などの抗癌剤注入を併用することで奏効例も散見されており，経口薬であるMPAがkey drugであるともされてはいる[4, 5, 8]が，いずれもそれらの長期的な効果は不明である．

乳癌の生存率の向上に従い，本症例の如く術後５年以上経過した癌性腹膜炎再発例が増加すると考えられる．乳癌患者においては他臓器再発を持たない癌性腹膜炎再発があることを念頭に置いて術後の診察をしていくべきであると考えられた．

謝　　辞

自験例の診断・治療にご協力頂いた当院消化器内科/泌尿器科の諸先生方に感謝致します．

文　　献

１）第41回乳癌研究会．乳癌再発後生存期間に関するアンケート基本集計．日癌治療会誌　1986；**21**：1167-1183.

２）Cyaskey CI, Scatarige JC, Fishman EK. Distribution of metastases in breast carcinoma：CT evaluation of the abdomen. *Clin Imag* 1991；**15**：166-171.

３）向山雄人，小川一誠，堀越　昇，井上雄弘，稲垣治郎，江崎幸治，霞富士雄，西　満正，坂本吾偉．再発・進行乳癌剖検例100例の転移動態，死因に関する解析．乳癌の臨　1989；**4**：121-126.

４）藤富　豊，藤吉　健．化学療法によりQOLが改善した乳癌の癌性胸膜炎及び癌性腹膜炎２症例．癌と化療　2000；**27**：303-306.

５）藤原道久，河本義之，物部泰昌，園尾博司．乳

癌術後21年目に癌性腹膜炎を発症した１例．川崎医会誌　2000；26：155-159.
6）宇野雄祐，平野　誠，村上　望，菊地　勤，野澤　寛，奥田俊之，雄谷純子，橘川弘勝，増田信二．Paclitaxelが奏効した乳癌腹膜転移再発の１例．癌の臨　2001；47：297-301.
7）平田正人，勝部康裕，岡野真一郎，笠岡永光，青木　潤，山本津由子，佐々木なおみ．副乳頭癌再発の１例．日臨細胞広島会報　2004；25：44-47.
8）井久保丹，木村誉司，牧野一郎，佐川　庸，松岡欣也，西浦三郎．集学的治療を行い７年あまり生存している癌性腹膜炎，多臓器転移を伴った乳癌の１例．外科　2008；70：785-790.
9）小林達則，上山　聰，里本一剛，荻野哲也．乳癌術後23年目に腹腔鏡下胆嚢摘出術を契機に発見された乳癌癌性腹膜炎の１例．臨外　2009；64：1611-1616.
10）上野聡一郎，中熊尊士，荒牧　直，塩澤邦久，飯塚美香，栗田　淳，宮内邦浩，仙石紀彦，蔵並　勝．S-1/Paclitaxel療法が奏効した両側乳癌，転移性胃癌，癌性腹膜炎の１例．癌と化療 2009；36：2471-2473.
11）McLemore EC, Pockaj BA, Reynolds C, Gray RJ, Hernandez JL, Grant CS. Breast cancer；presentation and intervention in women with gastrointestinal metastasis and carcinomatosis. *Ann Surg Oncol* 2005；12：886-894.
12）Chu DZ, Lang NP, Thompson C, Osteen PK, Westbrook KC. Peritoneal carcinomatosis in nongynecologic malignancy. A prospective study of prongostic factors. *Cancer* 1989；63：364-367.
13）Donegan WL. StageⅣcarcinoma. In：Donegan WL, Spratt JS, eds. *Cancer of the Breast*. Elsevier Science, Philadelphia, 2002；597-600.
14）藤沢憲司，山田隆年，下山　均，吉田栄一，黒河達雄，沖野　毅．癌性腹膜炎診断後６年５ヶ月を経てなお生存中の両側乳癌術後症例．日消外会誌　1992；25：701.
15）石田理子，水野　勇，社本智也，高山宗之，福井拓治．左乳癌術後29年目に，両卵巣転移，腹膜転移再発を来たし癌性腹膜炎となったが化学療法などが奏効し，６年以上健在な１例．日臨外会誌　2007；68：2661.
16）藤田晴吾．FDG-PETによる腹腔内播種病巣の診断．日本医放会誌（臨時増刊号）2003；63：168.
17）下松谷匠，光藤悠子，中村誠昌，米沢　圭，白石　亨．乳癌の癌性腹膜炎に対し全身及び腹腔内化学療法の有効であった１例．日乳会誌 2006；14：455.

A Case of Peritoneal Dissemination with Rectal Stenosis 5 Years and 6 Months after the Surgery of Breast Cancer.

Hidefumi KUBO, Natumi YASUTAKE,
Mituo NISHIYAMA, Kosuke TADA,
Makoto MIYAHARA, Hiroyasu HASEGAWA
and Yoshimi YAMASHITA[1)]

Department of Surgery, Tokuyama Central Hospital, 1-1 Koda-cho, Syuunan, Yamaguchi 745-8522, Japan
1）Department of Pathology, Tokuyama Central Hospital, 1-1 Koda-cho, Syuunan, Yamaguchi 745-8522, Japan

SUMMARY

We described a patient with carcinomatous peritonitis and rectal stenosis that developed 5 years after surgery for breast cancer. The 60-year-old patient had undergone a radical mastectomy for breast cancer 5 years before. She visited to our hospital because of difficulty with defecation, and underwent extensive examinations. She was diagnosed as having rectal stenosis and bilateral hydoronephrosis. Carcinomatous peritonitis or retroperitoneal fibrosis was suspected but differential diagnosis was difficult. We performed laparotomy and a large number of granules were evident macroscopically in the greater omentum and mesenterium. Some pieces of these granuler tissues were biopsied and a double-barrelled

ileostomy was created.

The patient was diagnosed histologically as having carcinomatous peritonitis.

She was discharged from the hospital 12 days after surgery, and has been followed up for continuation of EC therapy in the outpatient department. We report the case with a review of the literature.