症例報告

回腸回腸瘻および回腸膀胱瘻をきたしたクローン病の一手術例

藤井雅和，久我貴之[1)]，岡　一斉[1)]，藤井康宏[1)]，三谷伸之[2)]，濱野公一[3)]

山陽小野田市民病院外科　山陽小野田市東高泊1863－１（〒756-0094）
長門総合病院外科[1)]　長門市東深川85（〒759-4194）
長門総合病院内科[2)]　長門市東深川85（〒759-4194）
山口大学大学院医学系研究科器官病態外科学（外科学第一）[3)]　宇部市南小串１丁目１－１（〒755-8505）

Key words：クローン病，低侵襲手術，器械吻合

和文抄録

回腸回腸瘻および回腸膀胱瘻合併クローン病の一手術例を報告する．症例は29歳，女性．平成10年よりクローン病の診断で，Infliximab療法を施行されていた．平成18年10月に腹痛，発熱，下痢をきたし，当院内科に入院した．精査でクローン病による回腸回腸瘻および回腸膀胱瘻を認め，またそのために尿路感染症を呈していた．内科での保存的治療が困難とのことで外科転科となり，手術を施行した．約７cmの下腹部正中切開で開腹した．回腸膀胱間に約５mm大の瘻孔部を確認し，同部を結紮切離した．回腸回腸瘻孔部および切離した回腸膀胱瘻孔部分を含めた回盲部切除術を行い，機能的端々吻合で再建した．術後経過は良好で，術後16日目に内科に転科し，Infliximab療法を再開した．現在経過良好で，薬物治療でクローン病は寛解中である．クローン病は若年者に好発する，原因不明の難治性の炎症性腸疾患であり，術後も再発を繰り返す可能性が高い．そのため，広い吻合口を得られ，かつ最小限の切除が可能な低侵襲手術である小切開開腹アプローチが外科手術の第一選択であると考えられる．またInfliximabを用いた術後薬物療法などの集学的治療を行うことを考慮すべきである．

平成24年９月３日受理

緒　言

クローン病は若年者に好発する，原因不明の難治性の炎症性腸疾患である．内科的治療が中心となるが，内科的治療でもコントロールできない合併症を生じた場合に，外科手術の適応となる．また術後も再発を繰り返すことが多く，手術は広い吻合口を得ることと，最小限の切除をできる限り低侵襲で行う必要がある[1)]．今回我々は，回腸回腸瘻および回腸膀胱瘻をきたしたクローン病の小切開開腹アプローチ，機能的端々吻合再建，および術後Infliximab療法を行った１例を経験したので報告する．

症　例

症　例：29歳，女性．

主　訴：腹痛，発熱．

現病歴：平成10年よりクローン病の診断で，薬物療法を施行されていた．平成18年10月に腹痛，発熱，および下痢をきたし，当院に入院した．精査で回腸回腸瘻および回腸膀胱瘻を認め，それによる尿路感染症を呈していた．内科的治療が困難であるため，手術目的で外科紹介となった．

既往歴：21歳からクローン病で薬物療法．

血液生化学検査：白血球は正常範囲内であったが，CRPは11.2mg/dlと上昇していた．またヘモグロビン値が9.1g/dl，アルブミン値が2.5g/dl，コリンエ

ステラーゼ値が58U/l，コレステロール値が88mg/dlと低栄養状態を呈していた．

尿検査：尿中赤血球10～19/H，尿中白血球55～99/H，尿中細菌3+で尿路感染症を呈していた．

注腸透視検査：大腸ファイバーを用いた注腸透視検査では，回腸末端から隣接する小腸との瘻孔，および更に口側の小腸との瘻孔を認め，回腸回腸瘻と診断された（図１）．

小腸透視検査：回腸の一部から，造影剤の流出が膀胱内にあり，膀胱が薄く造影され，回腸膀胱瘻と診断された（図２）．

以上より回腸回腸瘻，回腸膀胱瘻および尿路感染症の診断で平成18年10月に手術を施行した．

手術所見：約７cmの下腹部正中切開で開腹した．回盲部の腸管は一塊となって癒着していたため，可及的に剥離した．回腸膀胱間に約５mm大の瘻孔部を認めた．同部をテーピングし，周囲組織を剥離した後，結紮切離した．回腸回腸瘻孔部を含めた一塊となった腸管を，肉眼的に正常な腸管の部分で切除し，回盲部切除術を施行し，機能的端々吻合で再建した．

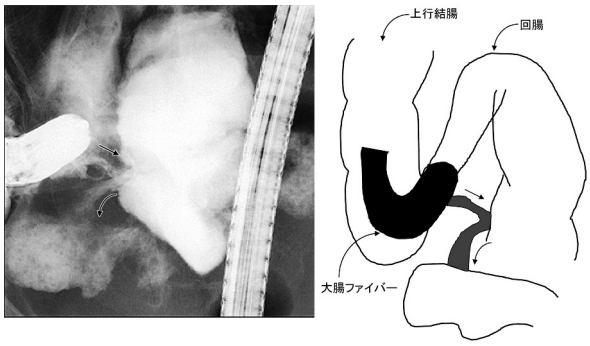

図１
大腸ファーバーを用いた注腸透視．回腸末端から隣接する小腸との瘻孔，および更に口側の小腸との瘻孔を認めた（↓）．

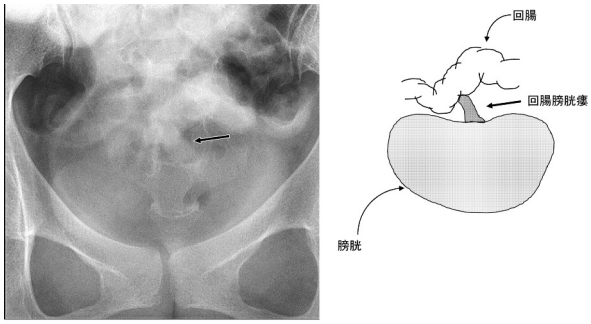

図２
小腸透視検査では，回腸の一部から，造影剤の流出が膀胱内に認めた（↓）．

摘出標本：回腸が一塊になっており，回腸回腸瘻の部分は，周囲の線維化が強固であった．

病理組織学的検査：全層性に炎症があり，浮腫や充血を認め，散在性にリンパ濾胞を形成し，サルコイド様肉芽腫の形成も認めた．

術後経過：経過良好で，術後Infliximabによる薬物治療を再開した．術後５年６ヵ月経過したが，現在再手術の施行もなく，内科でInfliximab，ペンタサの薬物治療を施行され，寛解中である．

考　　察

クローン病は若年者に好発する，原因不明の難治性の炎症性腸疾患である．内科的治療が中心となるが，内科的治療でもコントロールできない合併症を生じた場合に，外科手術の適応となる．腸閉塞，穿孔性腹膜炎，大量出血による出血性ショック，中毒性巨大結腸症など生命に危険の及ぶ合併症は絶対的手術適応となり，狭窄，膿瘍，瘻孔などは相対的手術適応とされている．

クローン病は再燃・寛解を繰り返すため，手術を施行しても再手術を余儀なく施行せざるをえないことがある．また頻回の小腸切除により短腸症候群をきたす可能性があるため，切除する際は最小限の範囲で，また狭窄症例では狭窄形成術を積極的に施行するなど，縮小手術を心掛ける必要がある．

クローン病に対する内視鏡外科手術数も2009年には152例と増加傾向を示している[2]．しかしクローン病の平成20年度医療受給者証交付件数でみると23,301人が新たに登録されており，クローン病の手術率は発症後５年で33.3％，10年で70.8％と高いこと[3]より，クローン病の手術数全体からみて，クローン病の内視鏡外科手術の割合はまだまだ低いと推測される．その理由として，病態が多様で術式を定型化，標準化しにくいというクローン病特有の背景に加えて，①触覚が乏しいため，触診による罹患範囲の評価が困難で，腸管の切除範囲を的確に決定することができない，②炎症や瘻孔，膿瘍によりオリエンテーションがつきにくくなり，剥離・切除していくラインが不明確になる，③標本が大きく小切開創からの摘出がしばしば困難，などがあげられる[4]．

一方小切開開腹術は，①触覚を得やすく，②指先による愛護的操作が行え，③手掌や手背による効果

的な視野展開を行え，④切除臓器が大きい場合や術野が広範囲に及ぶ場合に有用，などの特徴がある[4]．自験例も回腸回腸瘻，回腸膀胱瘻の２つの瘻孔を呈していたことから，著しい腸管の癒着と摘出標本が大きいことが考えられたため，小切開開腹術を選択した．

クローン病の吻合法には狭窄形成術としてHeineke-Mikulicz法，Finney法，Jaboulay法，Michelassi法などがある[5, 6]．これらは吻合口を大きくとりかつ腸管の犠牲を最小限にするために行われてきた方法である．またクローン病の腸切後の吻合法として，以前は手縫い吻合での端々吻合が多く施行されており，斜めに吻合線を設定することで，吻合口を広くする工夫がなされていた[6, 7]．吻合口の確保が困難である場合は，手縫い吻合で順行性側々吻合も行われていた[7]．しかし近年，消化管手術では自動縫合器を用いた器械吻合が行われるようになり，クローン病における腸管吻合にも用いられるようになってきた．器械吻合での機能的端々吻合は自動縫合器を用いて行う吻合であり，解剖学的には側々吻合であるが機能的には端々吻合と同様であるため，この名称が使用されており，吻合口が広く良好な機能が保たれる．クローン病の手術において，器械吻合での側々吻合・機能的端々吻合が，従来の手縫い吻合による端々吻合と比較して術後再手術率を有意に減少させたとの報告がある[8]．これは吻合部の血流低下を改善し，腸管の運動が生理的であり，かつ大きい吻合口が取れるといった長所によるものと考えられる．また長期成績においても，器械吻合による機能的端々吻合のほうが，手縫い吻合より症状再発による再手術までの期間が長くなるとの報告もある[9]．クローン病の腸管吻合において，器械吻合による機能的端々吻合は一つの選択肢と考えられる．

現在クローン病の薬物治療には，抗TNF-α抗体であるInfliximabが使用されている．Regueiroら[10]は，回腸結腸切除術後にInfliximabを用いたところ，術後１年間の検討ではプラセボ群と比較して，内視鏡的再発や組織学的再発は有意に低下したと報告している．更に臨床的寛解はInfliximab群80％，プラセボ群53.8％と有意差はないものの，クローン病の術後再発予防に効果的であるとも報告しており[10]，Infliximabの術後投与は，クローン病の再発予防に有用であると考えられる．

今回我々は，回腸回腸瘻および回腸膀胱瘻をきたしたクローン病の小切開開腹アプローチ，機能的端々吻合再建，および術後Infliximab療法を行った１例を経験した．クローン病は術後再発を繰り返す可能性が高いため，広い吻合口を得られ，かつ最小限の切除が可能な低侵襲手術である小切開開腹アプローチが外科手術の第一選択であると考えられる．

引用文献

1）二見喜太郎，河原一雅，東大二郎，紙谷孝則，関　克典，成富一哉，永川祐二，平野憲二，田村智章，富安孝成，石橋由紀子，下村　保．Crohn病腸病変に対する外科治療．外科治療 2007；**96**：809-815.

2）日本内視鏡外科学会学術委員会．内視鏡外科手術に関するアンケート調査－第10回集計結果報告．日鏡外会誌　2010；**15**：565-679.

3）難病情報センター．クローン病．http://www.nanbyou.or.jp/sikkan/023_i.htm.（参照2012-05-23）

4）中島清一，水島恒和，廣田昌紀，根津理一郎．Hand-assisted laparoscopic surgery（HALS）のメリット．臨外　2009；**64**：637-641.

5）長谷川博俊，石井良幸，遠藤高志，岡林剛史，今井　俊，落合大樹，北川雄光．小腸疾患の治療　外科的治療の最近の進歩．胃と腸　2008；**43**：521-526.

6）飯合恒夫，野上　仁，岩谷　昭，丸山　聡，谷達夫，畠山勝義．Crohn病の手術適応と術式の選択．消外　2008；**31**：1523-1528.

7）小山　基，森田隆幸，村田暁彦，西澤雄介，池永照史郎一期，佐々木睦男．Crohn病（CD）の腸病変に対する開腹手術．手術　2006；**60**：161-167.

8）Muñoz-Juárez M, Yamamoto T, Wolff BG, Keighley MR. Wide-lumen stapled anastomosis vs. conventional end-to-end anastomosis in the treatment of Crohn's disease. *Dis Colon Rectum* 2001；**44**：20-26.

9）Ikeuchi H, Kusunoki M, Yamamura T. Long-term results of stapled and hand-sewn anastomoses in patients with Crohn's disease.

Did Surg 2000；**17**：493-496.
10）Regueiro M, Schraut W, Baidoo L , Kip KE, Sepulveda AR, Pesci M, Harrison J, Plevy SE. Infliximab prevents Crohn's disease recurrence after ileal resection. *Gastroenterology* 2009；**136**：441-450.

A Case of Crohn's Disease with Ileoileal and Vesicoileal Fistulas

Masakazu FUJII, Takayuki KUGA[1)], Kazuhito OKA[1)], Yasuhiro FUJII[1)], Nobuyuki MITANI[2)] and Kimikazu HAMANO[3)]

Department of Surgery, Sanyo Onoda City Hospital, 1863-1 Higashi Takatomari, Sanyo Onoda, Yamaguchi 756-0094, Japan 1）Department of Surgery, Nagato General Hospital, 85 Higashi Hukawa, Nagato, Yamaguchi 759-4194, Japan 2）Department of Internal Medicine, Nagato General Hospital, 85 Higashi Hukawa, Nagato, Yamaguchi 759-4194, Japan 3）Department of Surgery and Clinical Science（Surgery I.）, Yamaguchi University Graduate School of Medicine, 1-1-1 Mimami Kogushi, Ube, Yamaguchi 755-8505, Japan

SUMMARY

A 29-year-old woman with Crohn's disease that had been treated medication for 8 years, presented to our hospital with abdominal pain, fever and diarrhea on October, 2006. Based on the results of detailed examinations, we diagnosed ileoileal fistula, vesicoileal fistula, and a urinary tract infection. Surgery was performed via a 7cm lower median skin incision. We ligated and then cut the vesicoileal fistula, which was about 5 mm long. Ileocecal resection was performed, followed by reconstruction with a functional end-to-end anastomosis. The patient had uneventful postoperative course, and was resumed Infliximab therapy, 16 days after surgery. Her subsequent clinical course has been good on medication. Because Crohn's disease often recurs after surgery, it is important to perform minimally invasive surgery through a small incision, with the continuation of Infliximab therapy.