症例報告

腫瘍局所治癒切除後１年目に残胃内に巨大潰瘍を伴い再発した胃悪性リンパ腫の１例

久保秀文，来嶋大樹，北原正博，多田耕輔，宮原　誠，長谷川博康，高橋　徹[1)]

社会保険徳山中央病院外科　周南市孝田町1－1（〒745-8522）
社会保険徳山中央病院内科[1)]　周南市孝田町1－1（〒745-8522）

Key words：胃悪性リンパ腫，B細胞性リンパ腫，残胃再発

和文抄録

今回，我々は腫瘍局所治癒切除後，１年目に巨大潰瘍を伴い残胃内再発した悪性リンパ腫の１例を経験した．症例は70歳代，女性で2006年４月頸部リンパ節の生検で濾胞性リンパ腫と診断された．PET検査で全身の多数箇所に異常集積を認め，リツキシマブを含む全身化学療法を施行し治療効果CRが得られた．2007年６月吐血を契機に胃悪性リンパ腫を診断され，全身状態を考慮して胃局所切除のみ施行し術後14日目に軽快退院した．病理組織検査ではびまん性B細胞性リンパ腫と診断され，追加の化学療法は投与しなかった．2008年６月下血を認め，精査再入院となった．胃内視鏡検査で胃噴門直下の小彎側に潰瘍を伴う腫瘤を認め同年，７月２群リンパ節郭清を伴う胃全摘術を施行した．病理組織検査では前回切除病変と同じびまん性B細胞性リンパ腫であった．同年９月に悪性リンパ腫の全身再燃を来たし永眠された．若干の文献的な考察を加えて報告する．

緒　　言

胃悪性リンパ腫における胃切除術の切離線の決定に関しては胃内多発病変の存在や残胃の異時性再発などの問題があり確立されていない．今回我々は初回手術が切離断端陰性の治癒切除であったにもかかわらず，比較的短期間である１年で残胃内に巨大潰瘍を伴って再発した胃悪性リンパ腫の１例を経験したので若干の文献的考察を加え報告する．

平成21年12月３日受理

症　　例

患　者：70歳代，女性．

主　訴：吐血．

既往歴：2001年より糖尿病にて経口血糖降下剤（グリベンクラミド）内服継続中であった．

同年４月急性心筋梗塞発症し，同年６月冠動脈バイパス手術施行された．以後，経口血小板凝集抑制剤（チクロピジン，アスピリン腸溶剤）の内服を継続していた．

2003年より慢性心不全と診断され，循環器内科に通院していた．

2004年糖尿病性網膜症治療歴有り．

2003年より腎性貧血と診断され，２週毎のエリスロポエチン製剤（エポエチンβ）6000単位の皮下注が継続されていた．

現病歴：2006年２月魚骨を誤嚥したのを機に耳鼻科受診した．舌扁桃，右頸部リンパ節腫脹を指摘され，生検で濾胞性リンパ腫と診断された．同年４月のPET（positron emission tomography）-CT検査で舌扁桃/左口蓋扁桃/両側頸部/両側液窩/縦隔/右外腸骨動脈領域/両側鼠径部/傍食道領域/胸椎・仙椎・

両腸骨・恥骨・左大腿骨/肝S8ドーム下・左葉外側区/子宮頸部に異常集積を認めた（図１a）.

同年４月より当院血液内科でR+THP-CVP療法が開始された.（R：Rituximab, THP：Therarubicin, C：Cyclo-phosphamide, V：Vindesine, P：Prednisolone）（R×８，THP-CVP×６）同年９月PET-CTで前記の異常集積はほぼ消失し治療効果CR（図１b）が得られた.

2007年６月に２度の吐血を認め，胃内視鏡検査施行したところ，胃体下部前壁に辺縁不整形で比較的柔らかい耳介様の潰瘍を認め，胃リンパ腫が疑われた（図２a）．潰瘍中心部よりmassiveな出血を認め内視鏡下クリッピング止血を施行したが，完全止血には至らず手術目的で外科紹介となる.

入院時現症：身長154cm，体重57kg.

血液検査所見：RBC201×10^4/mm^3，Hb7.0g/dl，Ht21.7%，Plt16.9×10^4/mm^3，WBC 9,900/mm^3（Seg.59%, Lym.34.5%, Mono.4.5%）と高度の貧血と軽度の白血球増多を認めた．生化学検査ではBUN33.3mg/dl, Cre2.2mg/dlと腎機能障害を認めた以外は異常所見を認めなかった.

心エコー検査所見：EF60%, MR１度, AR１～２度，軽度心嚢液貯留あり.

手術所見：2007年７月開腹手術施行した．胃体上部前壁に潰瘍を伴う腫瘤を認めたが，比較的柔らかく限局していた．視触診上，胃内に他の異常病変なく，全身状態不良であることを考慮して腫瘤を含めた胃局所切除のみ施行した（図２b）．肝左葉外側区域の表面に直径１cm大の境界明瞭な白色調の小硬結を認め（図２c），同腫瘤を含めた肝外側区域の部分合併切除を施行した.

病理組織学的検査所見：胃切除部において大型で不整な核および明瞭な核小体を有する異型リンパ細胞が瀰漫性に増生しており，びまん性B細胞性リンパ腫と診断された（図３a）．リンパ腫細胞は筋層にまで浸潤し，中央には潰瘍を認めたが，断端は陰性であった．{CD20+, CD43（MT-1）+, CD45（LCA）+, CD10−, CD5−, cyclineD1（mantle cell）−}（図３b,c）．なお，肝切除病変の病理検索では梗塞性の変化のみで腫瘍細胞を認めなかった（図３d）．術後経過良好で術後14日目に軽快退院した.

臨床経過：術前８コースの化学療法投与終了したB細胞性リンパ腫であり，年齢，糖尿病の合併，心機能低下などの全身状態を考慮して術後の化学療法の追加は施行されずに経過観察されていた．2008年５月の胃内視鏡検査では胃内腔に切除部の瘢痕性変化を認めるのみで他に異常所見は認めなかった(図４a)．その後は特に自覚症状なく経過観察されていた.

同年，６月多量のタール便があり，緊急入院となった．胃内視鏡検査で胃噴門直下の胃体上部小彎に耳介様の潰瘍を認め（図４b），クリッピング止血された．腹部CTにて胃壁外に突出するように直径47×40mmの腫瘤を認めた（図４c）．その後も貧血が進行するため手術目的で外科転科となり，同年７月２群リンパ節郭清を伴う胃全摘術を施行した(図４d)．

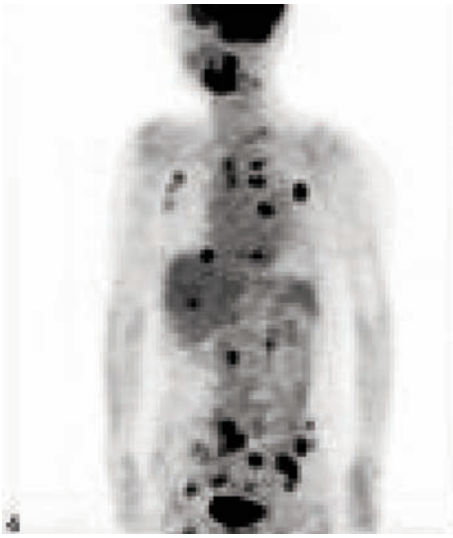

図１a　2006年４月PET（化学療法前）で全身に異常集積を多数認めた.

図１b　2006年９月PET（化学療法後）で異常集積はほぼ消失し，治療効果CRが得られた.

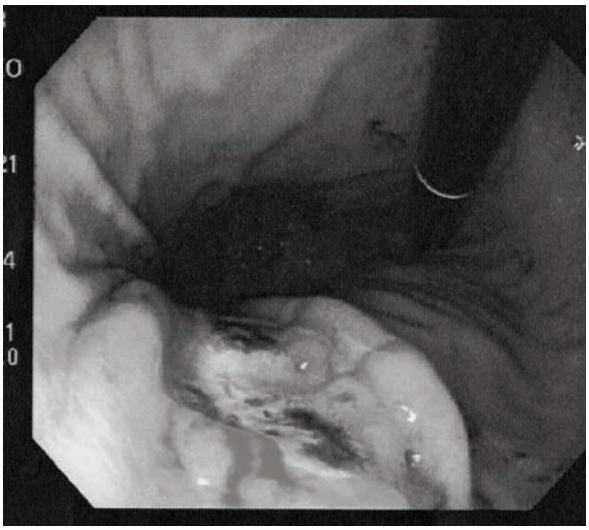

図２a　2007年６月胃内視鏡検査で胃体下部前壁に耳介様の潰瘍性病変が存在し，中心部より出血を認めた．

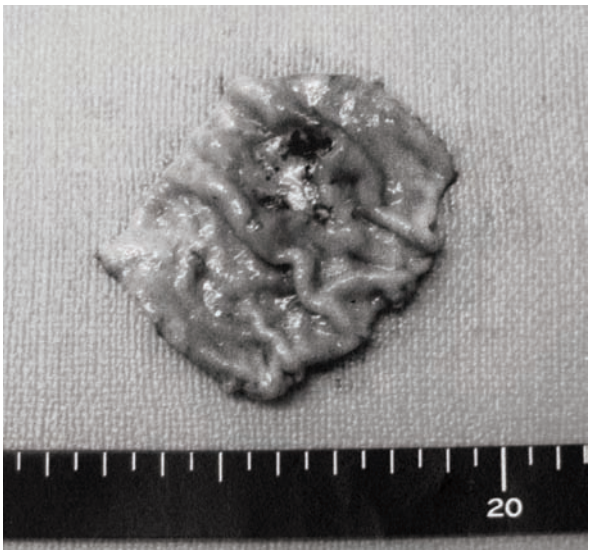

図２b　切除標本所見：腫瘍は35×30mmで胃体上部前壁にあり，一部潰瘍を伴っていた．病理検索では断端（－）であった．

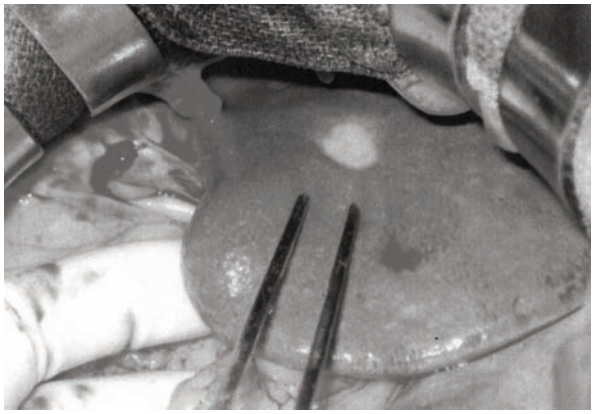

図２c　術中所見：肝左葉外側区域の表面に直径10mm大の白色調の小硬結を認めた．



図３a　病理組織所見（胃；HE染色，×200）：大型で不整な核および明瞭な核小体を有する異型リンパ球が瀰漫性に増生していた．

図３b　病理組織所見（胃；CD20染色，×200）：異型リンパ球はCD20染色に陽性を示した．



図３c　病理組織所見（胃；CD43染色，×200）：異型リンパ球はCD43染色に陽性を示した．

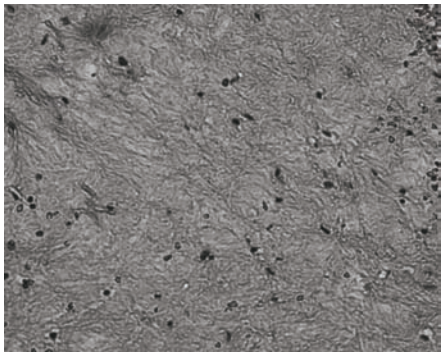

図３d　病理組織所見（肝；HE染色，×200）：肝腫瘤部には梗塞性変化が主体であり，異型リンパ球は見られなかった．

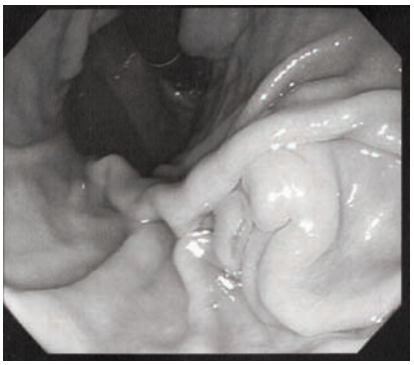

図４a　2008年５月の胃内視鏡検査で手術瘢痕を認めたが他に異常を認めなかった．

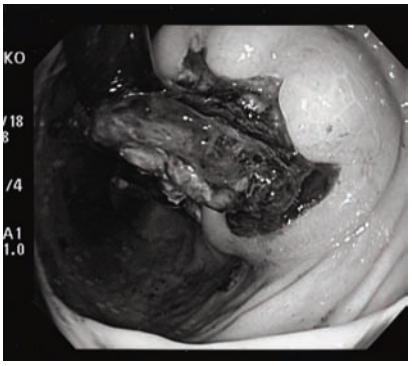

図４b　2008年６月の胃内視鏡検査で胃噴門直下の胃体上部小彎に潰瘍性の腫瘤を認めた．

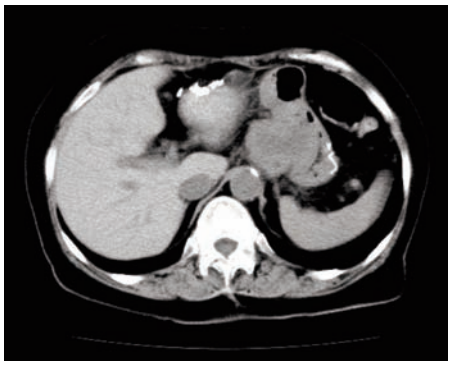

図４c　2008年腹部CTで胃小彎側に胃壁外に突出する直径47×40mmの腫瘤を認めた．

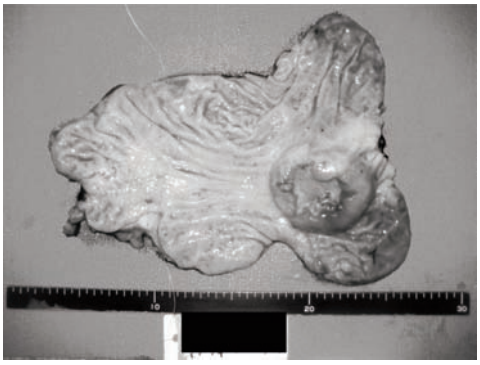

図４d　切除標本所見：胃全摘術を施行し，胃体上部小彎のやや後壁に直径70×60mmの潰瘍性の腫瘤を認めた．

病理組織学的検査でびまん性B細胞性リンパ腫の結果であり，各種の特殊染色で初回局所切除した腫瘍とほぼ同様の結果であった．術後21日目に軽快退院した．

その後は本人，家族の希望もあり化学療法の追加は施行せずに経過を見ていた．同年８月よりリンパ腫の血液マーカーである血清IL2Rが11000U/ml以上に著明上昇し，悪性リンパ腫の全身再燃が疑われた．その後は対症療法のみ行ったが徐々に全身状態不良となり，同年９月永眠された．

考　　察

胃原発悪性リンパ腫の治療の原則として胃MALTリンパ腫では*Helicobacter pylori*（以下ＨＰ）陽性の場合，除菌療法を優先するとされる[1, 2]が，除菌後も改善が得られない場合やHPが陰性の場合，病変が筋層へ及ぶような他のhigh gradeリンパ腫に対する治療方針は２群リンパ節郭清を伴う胃切除が原則とされている[3, 4]．リンパ節転移陽性例や非治癒切除症例，多臓器転移を有する症例では切除可能病変は外科的切除を行った後，放射線・化学療法を併用追加することが推奨されている[5, 6]．ただし，最近の治療方針としては根治的切除が困難であると判断される症例には，まず化学療法を行い，遺残病巣に対する外科的切除や放射線照射を検討することが妥当とされるようになってきている[7]．手術における胃切除範囲に関して定まった見解はなく，手術時の触診と肉眼所見だけで判断するのは困難である．粘膜下に広範な浸潤が及ぶような表層拡大型ではその範囲を粘膜面からの観察で決定することは極めて困難であり，断端陽性となる危険がある．一般に悪性リンパ腫の術前診断は透視では壁伸展性が比較的よく保たれているため難しく，内視鏡でも正診率は60%台の報告[8-10]が多い．しかし，再発率が高いことを考えると初回の病理診断にも慎重な扱いが必要である．また胃リンパ腫ではそれぞれが連続性のない胃内多発性病変が比較的多く見られ，根治性の面からは胃全摘術が望ましいとされている[1, 11, 12]．本症例での初回手術においては化学療法直後の準緊急手術であり，心疾患や糖尿病などの重篤な全身合併症があったため，局所切除を余儀なくされた．その切除標本の断端検索でも切除断端には腫瘍細胞の

浸潤は認めなかった．切除後残胃に短期間でリンパ腫再発した報告はきわめて少なく，高橋ら[13]は治癒切除後３年で再発した症例を報告している．しかしながら本症例では初回手術後１年目というさらに短期間で直径６～７cmにわたる巨大な潰瘍性腫瘤の残胃内再発を来した．その発生部位は初回の腫瘤発生部位とは異なっていたため，初回手術時に内視鏡的に発見困難な微細病変が存在していた可能性と異時性に重複発生した可能性が考えられるがその検証は困難である．林ら[14]は77例の胃悪性リンパ腫の検討で５例に肉眼的に異常がない部分にも多発，散在性病変が存在し，２例の悪性転化再発を報告している．また本症例において初発時の頸部リンパ節生検での病理組織検査は濾胞性リンパ腫であったが，摘出した胃腫瘍部の病理組織はびまん性B細胞性リンパ腫と異なっていた．本症例では頸部リンパ節や肝臓の多発転移巣は化学療法後の画像診断でほぼ消失しており，一旦CRを得ている．初回手術時に合併切除した肝転移巣は病理検索でも梗塞性変化を来して腫瘍細胞の遺残は見られなかった．にもかかわらず，胃のリンパ腫は再発を来しており組織型によって化学療法に対する感受性が異なることが示唆され，戸島ら[15]は化学療法単独のみではたとえ低悪性度のB細胞性リンパ腫であっても胃壁内の腫瘍細胞の長期寛解は困難であると警鐘している．本症例の２回目の手術において，術前のCT検査では明らかな遠隔転移や他の部位に再発病変を認めず，また初回手術時と異なり貧血の是正が出来て待機的な手術が可能であったため，根治性をより追求するために２群リンパ郭清を伴う胃全摘術を施行した．初回手術時にも胃全摘術の選択や初回手術後の化学療法の追加投与などの選択があったかも知れないが，全身状態が不良で臨床的にはいずれも困難であった．

胃悪性リンパ腫の診断には各種の画像診断や病理組織学的検査を駆使して総合的に行うことが重要であり，その手術適応は全身状態を考えて慎重に吟味していく必要がある．特に胃悪性リンパ腫の切離線の決定に関しては確立されておらず，胃内多発病変の存在[10, 11]や同時性および異時性の重複病変の発生[16, 17]の問題があり，今後の重要な課題であると言えよう．全身状態に問題がなければ根治性が追求される胃全摘が望ましいであろうが，本症例のように他の転移病変を有し，重篤な全身合併症をもつ症例では局所切除に化学療法を併用することは許容されるであろう．しかしながら現在のところ，長期寛解を得るのは困難な場合があり，最近開発された新規薬剤[18, 19]を含む治療効果が今後期待されるところである．

結　　語

治癒切除後，比較的短期間である１年で残胃再発を来した胃原発悪性リンパ腫の症例を経験したので，若干の考察を加えて報告した．

謝　　辞

本論文の作成にあたり，病理学的診断に関しての御指導をいただきました当院病理部山下吉美先生に深謝いたします．

文　　献

１）佐野　武，片井　均，笹子三津留，丸山圭一．胃悪性リンパ腫の治療方針．消外会誌　1996；**19**：63-67.

２）Zucca E, Bertoni F, Roggero E, Cavalli F. The gastric marginal zone B-cell lymphoma of MALT type. *Blood* 2000；**96**：410-419.

３）大花正也，岡野明浩，松下光伸，小西康弘，久須美房子，松林祐司，鳴澤博昭，澤見裕康，高橋裕子，高鍬　博，州崎　剛，羽白　清，小橋陽一郎．胃悪性リンパ腫の予後因子および外科的胃切除の重要性について．日消誌　1994；**91**：241-249.

４）紀藤　毅，山村義孝．胃悪性リンパ腫の治療；外科的治療を中心に．消外会誌　1993；**16**：1339-1407.

５）高木敏之，小黒昌夫，馬島　尚，本田一郎，高橋秀禎，藤田昌宏，西村　明，中野喜久男，大森幸夫，桑原竹一郎，丸山孝士，田中　昇．胃悪性リンパ腫－胃切除後の化学療法と予後についての文献的考察－．癌の臨床　1980；**26**：353-360.

６）下山正徳，吉田茂昭，湊　啓輔，山口　肇，牛尾恭輔，松江寛人．胃悪性リンパ腫の化学療法．

胃と腸 1981；**16**：503-516.
7）伊藤寛晃，佐藤洋樹．胃悪性リンパ腫の予後因子ならびに治療方針に関する検討．新潟医学会雑誌 2006；**119**：723-729.
8）櫻井輝久，森 茂郎，毛利 昇，山口和克，島峰徹郎．胃悪性リンパ腫生検材料の病理組織診断の解析．癌の臨床 1981；**27**：32-36.
9）川口新平，中沢三郎．胃原発の悪性リンパ腫ならびにLymphoid Hyperplasiaに関する研究．*Gastroenterol Endosco* 1981；**23**：471-483.
10）遠藤康志，渡辺英伸，岩渕三哉，味岡洋一，加藤道導，前島威人，西倉 健，太田玉紀．胃悪性リンパ腫の病理形態診断と鑑別－その変遷．胃と腸 1993；**28**：1013-1025.
11）寺島信也，尾形真光，寺西 寧，木暮道彦，小野友久，外山雅文，渡辺 智，菅野智之，今野修，伊東藤男，井上 仁，元木良一，若狭治毅．胃悪性リンパ腫症例の臨床病理学的検討．癌の臨床 1992；**38**：441-446.
12）佐野 武，笹子三津留，片井 均，丸山圭一，木下 平．胃悪性リンパ腫の外科治療．消外会誌 1995；**18**：221-241.
13）高橋賢一，佐々木浩一，伊藤公志，菊池 健，海法康裕，能登 陞．治癒切除後3年で残胃に再発した胃悪性リンパ腫の1例．十和田市立中央病院研究誌 1993；**9**：21-24.
14）林 香予子，本告 匡，中村栄男，越川 卓，中村常哉，小島 勝，須知泰山．胃原発悪性リンパ腫の病理組織学的ならびに臨床病理学的検討；低悪性度病変（MALT型リンパ腫）と高悪性度病変．日消誌 1993；**90**：2985-2998.
15）戸島洋一，志村龍飛，西脇 徹，河端美則．胃病変切除7年後多発性に肺に再発した低悪性度B細胞性リンパ腫（MALT型）の1例．日呼吸会誌 2003；**41**：127-132.
16）Akaza K, Motoori T, Nakamura S, Koshikawa T, Kitoh K, Futamura N, Nakamura T, Kojima M, Kuroda M, Kasahara M, Suchi T. Clinicopathologic study of primary gastric lymphoma of B-cell phenotype with special reference to low-grade B-cell lymphoma of mucosa-associated lymphoid tissue among the Japanese. *Pathol Int* 1995；**45**：832-845.
17）Nakamura S, Akazawa K, Yao T, Tsuneyoshi M. Primary gastric lymphoma-A clinicopathologic study of 233 cases with special reference to evaluation with the MIB-1 index. *Cancer* 1995；**76**：1313-1324.
18）Miller TP, Dahlberg S, Cassady JR, Adelstein DJ, Spier CM, Grogan TM, LeBlanc M, Carlin S, Chase E, Fisher RI. Chemotherapy alone compared with chemotherapy plus radiotherapy for localized intermediate －and high-grade non-Hodgkin's lymphoma. *N Engl J Med* 1998；**339**：21-26.
19）Feugier P, Van Hoof A, Sebban C, Solal-Celigmy P, Bouabdallah R, Ferme C, Christian B, Lepage E, Tilly H, Morschhauser F, Gaulard P, Salles G, Bosly A, Gisselbrecht C, Reyes F, Coiffier B. Long-term results of the R-CHOP study in the treatment of elderly patients with diffuse large B-cell lymphoma: a study by the Groupe d'Etude des Lymphomes de I'Adulte. *J Clin Oncol* 2005；**23**：4117-4126.

A Case of Gastric Ulcerative Malignant Lymphoma in the Remnant Stomach at 1 Year after Partial Curative Resection

Hidefumi KUBO,
Daiki KIJIMA,
Masahiro KITAHARA,
Kosuke TADA,
Makoto MIYAHARA,
Hiroyasu HASEGAWA
and Toru TAKAHASHI[1)]

Department of Surgery, Tokuyama Central Hospital, 1-1 Koda-cho, Shyunan, Yamaguchi 745-8522, Japan
1) Department of Internal Medicine, Tokuyama Central Hospital, 1-1 Koda-cho, Shyunan, Yamaguchi 745-8522, Japan

SUMMARY

The case of a seventies-years-old woman with malignant gastric lymphoma who developed recurrence 1 year after partial curative resection is described. The patient first presented to our hospital in April 2006 with cervical lymphadenopathy, and lymph node biopsy revealed the diagnosis of follicular lymphoma. PET examination showed accentuated accumulation at multiple sites of the body, therefore, the patient was started on systemic chemotherapy with rituximab, which yielded "complete response." The patient then presented to our hospital again in June 2007 with hematemesis. Partial resection of the stomach was performed, considering the poor general condition of the patient. The patient was discharged 14 days after the surgery. The pathological diagnosis was diffuse B-cell lymphoma of the stomach, however, no additional chemotherapy was administered. Subsequently, the patient was again admitted in June 2008 with melena of sudden onset. Gastrointestinal endoscopy revealed an ulcerative tumor in the lesser curvature of the stomach, below the cardia. Therefore, we performed total gastrectomy with D2 lymph node dissection in July 2008. Pathological examination of the resected tumor revealed the same findings as those in the previous year. The patient then developed widespread recurrence of malignant lymphoma throughout the body and died in September 2008.