症例報告

# 術前診断し緊急腹腔鏡下胆嚢摘出術を施行しえた胆嚢捻転症の１例

新藤芳太郎，蘓村秀明[1)]，的場勝弘[1)]，國吉　巌[1)]，岡　正朗

山口大学医学部応用分子生命科学系・外科学第二講座　宇部市南小串１丁目1－1（〒755-8505）
市立八幡浜総合病院外科[1)]　八幡浜市大平１番耕地638番地（〒796-8502）

Key words：胆嚢捻転症，腹腔鏡下胆嚢摘出術

## 和文抄録

症例は90歳の女性で，右上腹部痛にて当院入院となった．右上腹部を中心に圧痛，反跳痛，筋性防御を認めた．入院時検査所見では白血球数13,100/μl，CRP 21.05mg/dlと著しい炎症反応の上昇を示し，軽度の黄疸を認めた．腹部超音波検査では，胆嚢腫大と胆嚢壁の全周性肥厚，頚部の腫瘤状くびれを認めた．腹部CT検査では胆嚢壁の肥厚・胆嚢腫大を認めた．以上より胆嚢捻転症と診断し，緊急腹腔鏡下胆嚢摘出術を施行した．胆嚢はGross Ⅰ型の遊走胆嚢で時計回りに360度回転しており，胆嚢捻転症による壊疽性胆嚢炎をきたしていた．胆嚢捻転症をきたす症例は遊走胆嚢であり，腹腔鏡下胆嚢摘出術はよい適応であると考えられる．

## はじめに

胆嚢捻転症は肝床部との固定が不十分な遊走胆嚢が胆嚢頚部，胆嚢管で捻転し血行障害をきたし胆嚢に急激な壊死性変化をきたす稀な疾患で，術前診断の困難なことが多い．今回，術前画像診断で胆嚢捻転症と診断し，腹腔鏡下胆嚢摘出術（laparoscopic cholecystectomy；以下LC）で治療しえた胆嚢捻転症の１例を経験したので報告する．

平成21年10月28日受理

## 症　例

**患　者**：90歳，女性．

**主　訴**：右上腹部痛．

**既往歴，家族歴**：特記すべきことなし．

**現病歴**：平成20年某日夜間より右上腹部痛，発熱が出現した．翌日近医を受診，理学所見上，腹膜刺激症状を認め腹膜炎疑いにて，精査加療目的に同日午後当院に入院となった．

**入院時現症**：身長140cm，体重30kg，痩せ型で亀背あり，体温37.6℃，血圧104/60mmHg，脈拍72回/分，整．腹部は全体的に膨隆し，右上腹部を中心に圧痛，反跳痛，筋性防御を認めた．

**入院時検査所見**：白血球数13,100/μl，CRP 21.05mg/dlと著しい上昇を示し，総ビリルビン2.2mg/dlと軽度の黄疸を認めた（表１）．

表１　Laboratory data on admission

| | | | |
|---|---|---|---|
| WBC | 13,100 / μl | TP | 6.9 g/dl |
| RBC | 446×10⁴ / μl | Alb | 3.8 g/dl |
| Hb | 12.7 g/dl | LDH | 251 IU/L |
| Ht | 39.9 % | BUN | 24 mg/dl |
| Plt | 13.9 ×10⁴ / μl | Cre | 0.8 mg/dl |
| T-Bil | 2.2 mg/dl | Na | 136 mEq/l |
| GOT | 27 IU/L | K | 3.9 mEq/l |
| GPT | 10 IU/L | Cl | 102 mEq/l |
| ALP | 388 IU/L | CRP | 21.05 mg/dl |

**腹部超音波検査**：胆嚢は腫大し，全周性の壁肥厚と3層構造を認め，胆嚢頚部のくびれ（腫瘤状）が描出された．胆石は存在しなかった（図１）．

**腹部ＣＴ所見**：胆嚢は腫大し，緊満しており，壁肥厚が著しかった．また胆嚢周囲の液体貯留を認めた．内腔には胆石像を認めなかった（図２）．

以上の所見より胆嚢捻転症と診断し，緊急LCを施行した．

**手術所見**：胆嚢は著明に腫大しており，胆嚢壁はほぼ全体が壊死に陥っていた．Gross Ⅰ型の遊走胆嚢で，時計方向に360度捻転していた（図３）．捻転を解除し，胆嚢管，胆嚢動脈を同定し，処理した．肝床部の剥離面積は小さく，手術は比較的容易に施行しえた．手術時間は１時間17分で出血量は少量であった．

**摘出標本**：胆嚢結石は認めず，胆嚢は黒色調に変化し，胆嚢粘膜は壊死脱落していた（図４）．

**病理組織検査所見**：胆嚢壁は全層にわたり出血壊死を認め，壁構造はほとんど消失していた．捻転による梗塞像と考えられた（図５）．

**術後経過**：術後経過は良好で第17病日に退院となった．

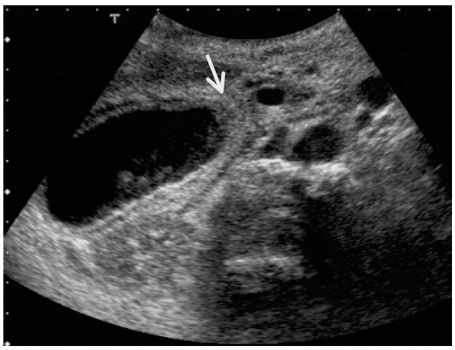

**図１**　Abdominal ultrasound image. Wall thickening and swelling of the gallbladder was diagnosed by abdominal US. There was a phyma-shaped constriction in the cervix (arrow). No signs of cholecystolithiasis were detected.

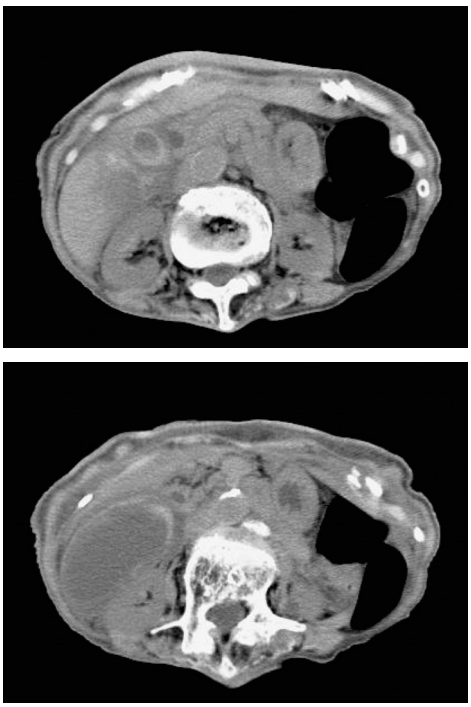

**図２**　A transverse plain CT. It showed the entire swelling and wall-thickening of the gallbladder.

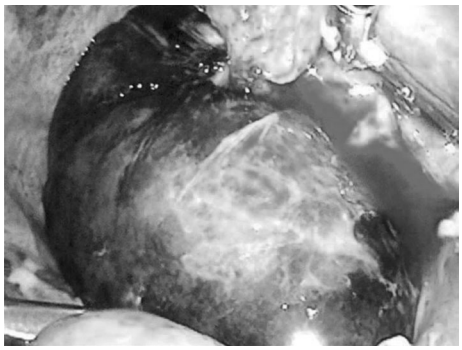

**図３**　Intraoperative fine finding. The gallbladder was necrotic and twisted clockwise 360 degrees around the cervical portion.

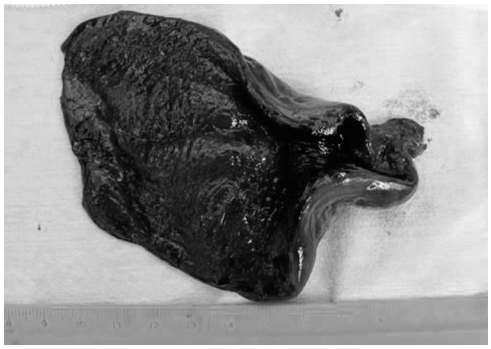

**図４**　The resected specimen. Necrosis was discovered in the gallbladder mucosa.

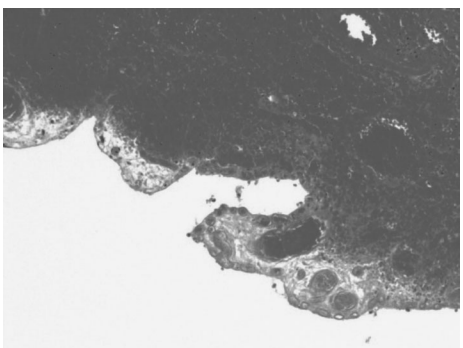

**図５**　Microscopic findings. Infarction with hemorrhage and necrosis in the gallbladder was observed.

## 考　　察

胆嚢捻転症は1898年にWendel[1]が報告し本邦では1932年に横山[2]が報告して以来2006年12月までに399例の報告がある[3]．それらを集計すると発症年齢は60歳以上の症例が80.2%，女性の割合が77.3%と60歳以上の女性に好発する疾患である．10歳以下の症例は29例のみであり，男性の割合が69.0%であり，10歳以下の症例は男性に好発する[3]．

本疾患は，先天的原因としての遊走胆嚢[4]，外傷，胆嚢内胆汁うっ滞，脊柱変形などの物理的要因に後天的原因として急激な体位変換，出産，排便，内臓下垂，腹部要因が加わって発症する．遊走胆嚢は全人口の４～８%に存在[5]し，胆嚢・胆嚢管が間膜により肝下面に付着するもの（Ⅰ型）と胆嚢管のみが肝下面に付着するもの（Ⅱ型）とに分けるGross分類[5]が汎用される．さらに，Carterら[6]はⅠ型に多く捻転が180度以下で緩徐発生・自然解除の可能性がある不完全型と，Ⅱ型に多く捻転が180度以上で急激発症・自然解除の可能性がない完全型に分類している．自験例は胆嚢管および胆嚢頚部が肝下面と付着し，捻転は時計方向に360度で急激な発症を示し，GrossⅠ型の完全型捻転症と診断された．

臨床所見は①無力性体質の老婦人，②急な上腹部痛，③腹部腫瘤の触知，④黄疸・発熱の欠如がHainesら[7]の４徴候として知られているが特異性に乏しい．しかし画像診断の進歩により，術前診断がなされた症例も増加してきた[8]．木村らは過去の本邦報告例400例を集積し，術前正診率は1932年１月から1998年12月までの報告例では16.2%であったのに対して，1999年１月から2006年12月までは78%と向上している[3]．超音波検査では著しい胆嚢腫大，胆嚢壁の全周性肥厚・３層構造に加え，体位変換による胆嚢の位置偏位，胆嚢と肝床との遊離，胆嚢内液貯留がその特徴として挙げられている．自験例では著しい胆嚢腫大と，胆嚢壁の底部を中心とした全周性肥厚・３層構造，頚部の腫瘤状くびれを認め，胆嚢捻転症と診断する有用な証拠となった．

腹部造影CTも非常に有用で，胆嚢底部の偏位，胆嚢壁の造影不良，胆嚢頚部高吸収腫瘤，渦巻き像，胆嚢壁の肥厚・胆嚢腫大などが挙げられる[9, 10]．

MRCP検査の特徴としては胆嚢管の先細り，途絶

**表２**　Reported cases of torsion of the gallbladder that were performed LC in Japan

| 症例 | 報告年 | 報告者 | 年齢 | 性別 | Gross分類 | 捻転方向 | 捻転度（°） | 手術時間（分） | 手術までの期間（日） | 術後在院日数（日） |
|---|---|---|---|---|---|---|---|---|---|---|
| 1 | 1992 | 三須 | 31 | F | Ⅰ | 不明 | 不完全型 | 不明 | 不明 | 不明 |
| 2 | 1992 | 三須 | 22 | F | Ⅰ | 不明 | 不完全型 | 不明 | 不明 | 不明 |
| 3 | 1992 | 三須 | 58 | F | Ⅰ | 不明 | 不完全型 | 不明 | 不明 | 不明 |
| 4 | 1994 | 原 | 8 | F | Ⅰ | 不明 | 不完全型 | 95 | 約7カ月 | 4 |
| 5 | 1997 | 長澤 | 89 | F | Ⅱ | 時計 | 270 | 83 | 6 | 90 |
| 6 | 1997 | 近藤 | 30 | F | Ⅰ | 時計 | 180 | 142 | 11 | 12 |
| 7 | 1997 | 高橋 | 13 | F | Ⅱ | 反時計 | 360 | 不明 | 3 | 7 |
| 8 | 2000 | 池田 | 14 | M | Ⅰ | 反時計 | 360 | 不明 | 2 | 8 |
| 9 | 2000 | 田中 | 81 | F | 不明 | 時計 | 180 | 126 | 8 | 11 |
| 10 | 2000 | 田中 | 74 | F | Ⅰ | 時計 | 270 | 49 | 4 | 6 |
| 11 | 2001 | 五藤 | 85 | F | Ⅱ | 時計 | 180 | 不明 | 6 | 11 |
| 12 | 2001 | 品川 | 11 | F | Ⅱ | 時計 | 180 | 不明 | 0 | 12 |
| 13 | 2001 | 清水 | 91 | M | 不明 | 時計 | 180 | 100 | 1 | 12 |
| 14 | 2003 | 森 | 88 | F | Ⅱ | 不明 | 270 | 不明 | 0 | 13 |
| 15 | 2003 | 野村 | 71 | F | Ⅱ | 時計 | 360 | 90 | 0 | 7 |
| 16 | 2004 | 岡田 | 91 | M | Ⅰ | 時計 | 360 | 不明 | 0 | 51 |
| 17 | 2004 | 新田 | 75 | F | Ⅰ | 反時計 | 360 | 不明 | 1 | 4 |
| 18 | 2004 | 市之川 | 7 | M | Ⅱ | 反時計 | 360 | 不明 | 1 | 5 |
| 19 | 2005 | 浦上 | 96 | F | Ⅰ | 時計 | 270 | 100 | 0 | 39 |
| 20 | 2005 | 浦上 | 85 | F | Ⅰ | 時計 | 180 | 125 | 0 | 9 |
| 21 | 2005 | 浦上 | 81 | F | Ⅰ | 時計 | 180 | 60 | 0 | 20 |
| 22 | 2006 | 瀬尾 | 88 | F | Ⅱ | 時計 | 270 | 不明 | 2 | 15 |
| 23 | 2006 | 白相 | 81 | F | Ⅰ | 時計 | 270 | 56 | 0 | 9 |
| 24 | 2007 | 大谷 | 57 | M | Ⅰ | 反時計 | 不完全型 | 不明 | 6 | 不明 |
| 25 | 2008 | 木村 | 58 | F | Ⅰ | 反時計 | 180 | 92 | 0 | 11 |
| 26 | 2008 | 森 | 74 | M | Ⅱ | 反時計 | 360 | 不明 | 0 | 14 |
| 27 | 2009 | 大野 | 29 | M | Ⅱ | 時計 | 360 | 43 | 0 | 4 |
| 28 | 2009 | 新谷 | 65 | F | Ⅱ | 時計 | 180 | 不明 | 不明 | 6 |
| 29 | 2009 | 山初 | 81 | F | Ⅰ | 時計 | 270 | 不明 | 8 | 10 |
| 30 | 2009 | 自験例 | 90 | F | Ⅰ | 時計 | 360 | 77 | 0 | 17 |

像，胆嚢頚部の欠損像，胆嚢底部の偏位などが挙げられる[11]．自験例は経時的な全身状態の悪化が見られ早急な手術が必要であり造影CT，MRCPは施行しなかった．

急性胆嚢炎における手術，胆嚢ドレナージの適応，時期，方法などに対する診療指針は2005年，「科学的根拠に基づく急性胆管炎・胆嚢炎の診療ガイドライン」[12]が作成された．胆嚢捻転症は重症急性胆嚢炎に分類されており，診療指針としては緊急胆嚢摘出術を施行するべきであるとされている．例外として，黄疸例や全身状態の不良な症例では一時的な胆嚢ドレナージを考慮するとされている．本邦で，経皮経肝胆嚢ドレナージで保存的に治療しえた報告が1例あるがやはり胆汁性腹膜炎の合併症が危惧されている[13]．

医学中央雑誌にて1983年から2009年までの期間，「胆嚢捻転症」，「腹腔鏡下胆嚢摘出術」をキーワードに検索した限り，本邦報告例は29例であり自験例は30例目にあたる．それらを集計し表としてまとめた（表2）．平均年齢は60.7歳，男性7例，女性23例で，完全型25例，不完全型5例であった．手術平均時間は88分と比較的短時間で施行できる傾向であった．

本症はその発症機序から，捻転を解除すれば胆嚢床および胆嚢管の剥離操作はほとんど必要としない．そのため，胆嚢炎症例では必ず鑑別に置き，特徴的画像診断を見逃さず術前診断し，LCを施行しえれば，低侵襲であり良好な予後が期待できると考えられた．

## 引用文献


1）Wendel AV. A case of floating gallbladder and kidney complicated by cholelithiasis with perforation of the gallbladder. *Ann Surg* 1898；**27**：199-202.

2）横山成治．捻転症（睾丸，盲腸，胆嚢）三題．日外会誌　1932；**33**：719.

3）木村　準，関戸　仁，澤田　雄，清水哲也，松田悟郎，高橋俊毅．術前診断し緊急腹腔鏡下胆嚢摘出術を施行した胆嚢捻転症の1例．日臨外会誌　2008；**69**：886-890.

4）安田秀喜，高田忠敬．知っておきたい胆道の発生異常　遊走胆嚢．胆と膵　2002；**23**：743-747.

5）Gross RE. Congenital anomalies of the gallbladder. *Arch Surg* 1936；**32**：131-162.

6）Carter R, Thompson RJ, Brennan LP, Hinshaw DB. Volvulus of the gallbladder. *Surg Gynecol Obstet* 1963；**116**：105-108.

7）Haines FX, Kane JT. Acute tortion of the gallbladder. *Ann Surg* 1948；**128**：253-256.

8）渋江　正，松本　淳，田中紘輝．緊急を要する重症肝胆膵疾患の診断とその対策　胆嚢捻転．肝胆膵　1996；**33**：765-770.

9）神谷紀之，関戸　仁，佐藤加奈子，國廣　理，国崎主税，嶋田　紘，林　千明．CTにより術前診断し得た胆嚢捻転症の1例．胆と膵　1999；**20**：1033-1036.

10）今野文博，並木健二，松本　宏，三井一浩，吉田龍一，力丸裕人，桂　一憲，中西　史，山谷英之，高橋　敦．CTにて捻転部の渦巻き像を認めた胆嚢捻転症の1例．胆と膵　2002；**23**：61-65.

11）三輪　健，渡邊　心，武井雅彦，小坂泰二郎，高森　繁，児島邦明，深沢正樹，別府倫兄，二川俊二．胆嚢捻転症の1例．日腹部救急医会誌　2001；**21**：1417-1421.

12）急性胆道炎の診療ガイドライン作成出版委員会編．科学的根拠に基づく急性胆管炎・胆嚢炎の診療ガイドライン．医学図書出版，東京，2005.

13）内田隆寿，長嵜鼎二，常光信正，山崎　隆，高橋直喜，松瀬悦朗，久間直哉，上野義博．胆嚢捻転症を保存的に治療した1例．胆と膵　2004；**25**：445-449.

# A Case of Torsion of the Gallbladder Diagnosed Preoperatively and Treated with Laparoscopic Cholecystectomy

Yoshitaro SHINDO,
Hideaki SOMURA[1),]
Katsuhiro MATOBA[1),]
Iwao KUNIYOSHI[1)]
and Masaaki OKA

*Department of Surgery Ⅱ. and Molecular Science & Applied Medicine, Yamaguchi University School of Medicine, 1-1-1 Minami Kogushi, Ube, Yamaguchi 755-8505, Japan*
*1) Department of Surgery, Yawatahama General Hospital, 1-638 Ohira, Yawatahama, Ehime 796-8502, Japan*

## SUMMARY

A 90-year-old female was admitted for upper right quadrant pain. Tenderness and muscular guarding of the right hypochondrium were present. The laboratory data demonstrated marked inflammation and slight jaundice. An abdominal ultrasound image revealed wall thickening and swelling of the gallbladder and phyma-shaped constriction in the cervix. No signs of cholecystolithiasis were detected.

An abdominal computed tomography (CT) scan showed the entire swelling and wall thickening of the gallbladder. Torsion of the gallbladder was therefore diagnosed and laparoscopic cholecystectomy (LC) was performed. During surgery, it was found that the gallbladder was a Gross type- 1 floating gallbladder and was twisted clockwise 360 degrees around the cervical portion and cystic duct, causing necrosis. Because LC may be useful for treatment of torsion of the gallbladder, it is important to diagnosis torsion of the gallbladder preoperatively.