

犬の糞便中に発見された犬糸状虫 *Dirofilaria immitis* について

早崎峯夫* 大石 勇* 小林茂雄* 久米清治*

(昭和 46 年 9 月 6 日受付)

まえがき

著者らは、砒素注射を行なって 15 日経過した犬糸状虫自然感染犬の排便中に 2 隻の大型線虫を発見し、形態学的検討を行なった結果犬糸状虫 *Dirofilaria immitis* と同定したので報告する。

犬糸状虫の発見された犬の概況

雑種, ♂, 推定年齢 6 才, 体重 14 kg, 昭和 45 年 3 月, 犬管理所より入手, 3 月 16, 17 日の両日トリメラルセン 5 mg/kg を筋注, 注射後 15 日に大量の喀血がみられ, 喀血の翌日糞便中に黄色に染って死亡した大型の線虫 2 隻を発見した。

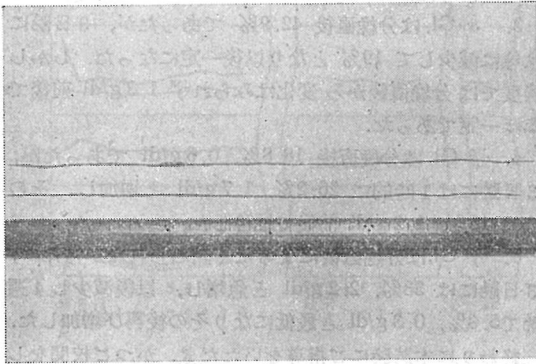


写真 1 排便中より発見された虫体の全景

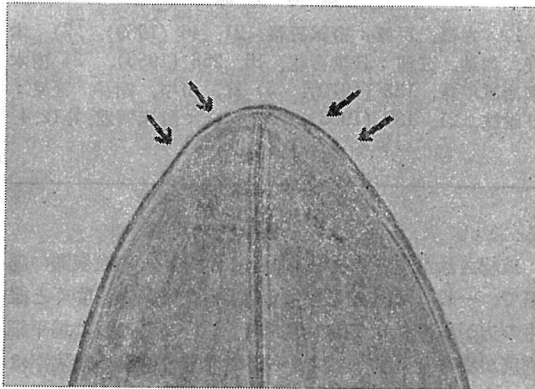


写真 2 虫体頭部: 矢印は頭部乳頭を示す

検出虫体の形態学的所見

発見した虫体は直ちに生理食塩液内に採取し, 洗滌し

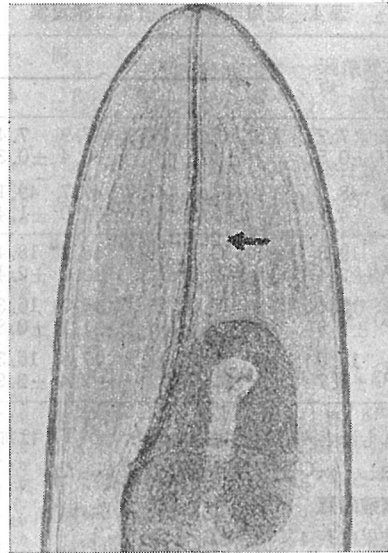


写真 3 虫体前端部: 矢印は食道を囲んで位置する神経輪を示す

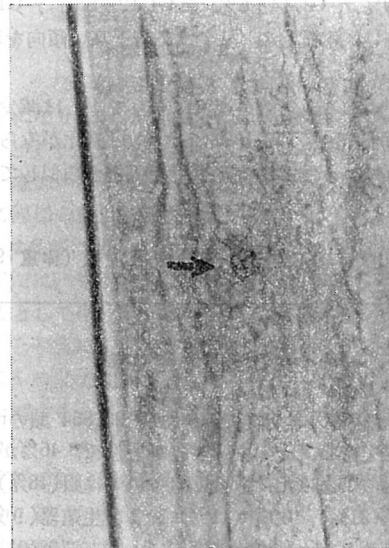


写真 4 陰門開口部: 矢印は陰門を示す

* 東京農工大学農学部 (東京都府中市幸町3-5-8)

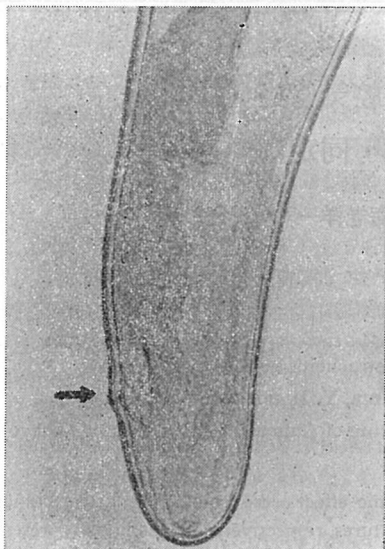


写真5 虫体尾部：矢印は肛門を示す

てラクトフェノール液中に保存した(写真1)。虫体は頭端円く、口唇を有せず、不鮮明な小さな頭部乳頭を4対有する(写真2)。神経輪は食道を囲んで位置する(写真3)。陰門は食道のやや後方に開口する(写真4)。尾端は鈍円で付属物はなく(写真5)、子宮内には子虫が多数認められた。虫体の計測値は表示のごとくである。

以上の形態学的所見から2隻とも犬糸状虫 *D. immitis* の成熟雌虫と同定した。

表 排便中より発見され *D. immitis* と同定された虫体の計測値

| 計測部位 | No.1 | No.2 | 備 考 |
|---------|-------------|-------------|---------|
| 体 表 | 27.3cm | 26.5cm | |
| 体 幅 | 540 μ | 681 μ | 神経輪部 |
| 食道の長さ | 1,536 μ | 1,452 μ | |
| 頭 部 乳 頭 | 792 μ | 752 μ | 頭端よりの距離 |
| 神 經 輪 | 440 μ | 415 μ | 〃 |
| 陰 門 | 2,880 μ | 3,380 μ | 〃 |
| 肛 門 | 260 μ | 681 μ | 尾端よりの距離 |

肺 の 剖 検 所 見

咯血後9日(砒素剤注射後24日)に剖検によって右肺心葉気管支粘膜に出血斑がみられ、気管支内に死亡破損した虫体一隻を発見した(写真6)。

かかる所見から、今回、排便中に発見された犬糸状虫は右肺心葉気管支内の出血に原因して咯血、嚥下され、虫体はクチクラにより宿主の消化作用から守られ、原型を保った状態で排出されたものと考えられる。なお剖検により検出された虫体は、肺動脈内に死虫67隻、右心室内に生虫19隻、気管支内に死虫1隻であった。

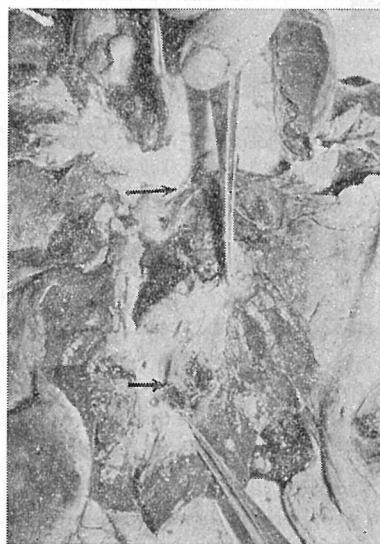


写真6 右肺心葉気管支剖検所見：上側矢印は破損虫体、下側矢印は出血部を示す

考 察 と 総 括

犬糸状虫多数寄生犬では無処置時または砒素剤注射後時として咳嗽に伴う咯血とともに虫体の咯出がみられる。砒素剤の駆虫量注射後第2週を中心として虫体の右心室から肺動脈内への流出が行なわれ、死虫多数におよんだ時肺動脈塞栓症状を呈する。本例では死虫70隻殺虫率78.7%の成績であったが駆虫量注射後咳嗽、発熱、食欲不振等の肺動脈塞栓症状がみられ、この時期に激しい咳嗽に伴って右肺心葉気管支内の出血に原因して排出された虫体が嚥下され排便中に出たものと考えられる。今までに安達¹⁾や長阪²⁾による犬糸状虫咯出例は報告されているが、咯血により気管支内に排出された虫体が嚥下され排便中に発見された例は未だみない。

本論文の要旨は第166回日本臨床獣医学会(埼玉・小動物)において報告した。

文 献

- 1) 安達幸治郎：応用獣医学雑誌，3，476(1930)。
- 2) 長阪昌躬：獣畜新報，306，740(1961)。

日本獣医師会の斡旋発売品

| | |
|----------------|---------------------|
| ネクタイ止め(金色) | 450円(獣医師会マ ーク入り) |
| ネクタイ止め(銀色) | 450円(〃) |
| カフスタイ止めセット(金色) | 900円(〃) |
| タイタック | 500円(鎖つき) |
| 会員バッチ | 500円 |

日本獣医師会